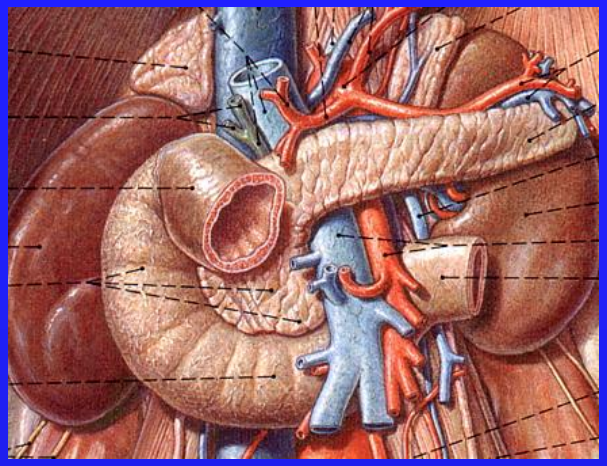

Zobrazování maligních nádorů exokrinního pankreatu

Pavel Eliáš

Radiologická klinika LF a FN Hradec Králové

Nádory pankreatu - rozdělení

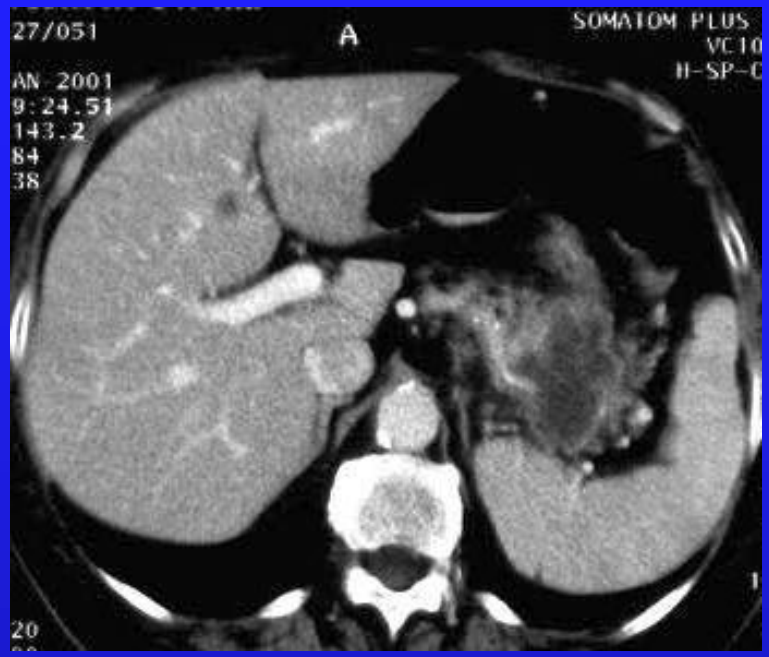

- **epiteliální**
  - duktální adenoCa (90 %)
  - duktální adenom, intraduktální papilom
  - serózní cystadenom
  - mucinózní cystadenom, cystadenoCa
  - intraduktální papilární mucinózní nádor
  - solidní pseudopapilární epiteliální nádor
- **acinární**
  - acinární Ca
- **neuroektodermální**
  - funkční: gastrinom, inzulinom, glukagonom, vipom, somatostatinom
  - nefunkční: 15 % NET
- **nonepiteliální**
  - primární a sekundární lymfom
  - metastázy: melanom, plíce, prs, ovarium, HCC, ledviny, sarkomy

Vyšetřovací metody

- US, BKDUS
- MDCT
- MR, MRCP
- PET/CT
- ERCP
- endoskopická US
  - laparoskopická US

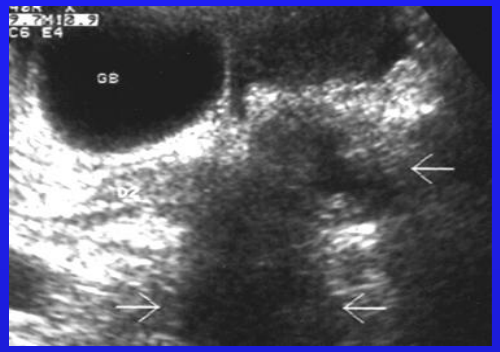

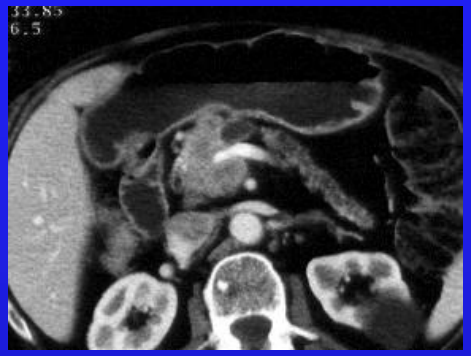

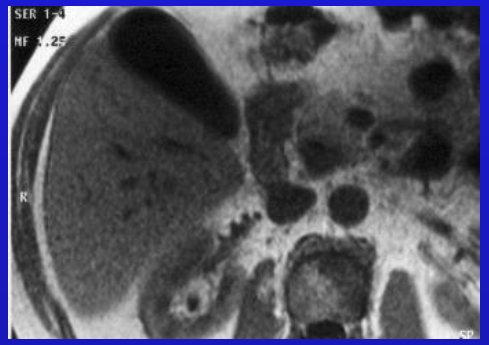

Poznámky k technice CT vyšetření

- nativní a i.v. kontrastní vyšetření, „water technique“ p.o.
- vždy včetně jater
- sCT:
  - většinou postačí portální fáze (zpoždění 60 s)
  - maximální opacifikace žlázy (35 – 50 s)
  - NET - dvoufázový sken: AF (20 s) + PF (60 s)
  - cca 100 – 120 ml KL, rychlost 2,5 – 4 ml/s
- MDCT
  - užší kolimace
  - menší množství KL (?)
  - multiplanární a 3D rekonstrukce, CTA

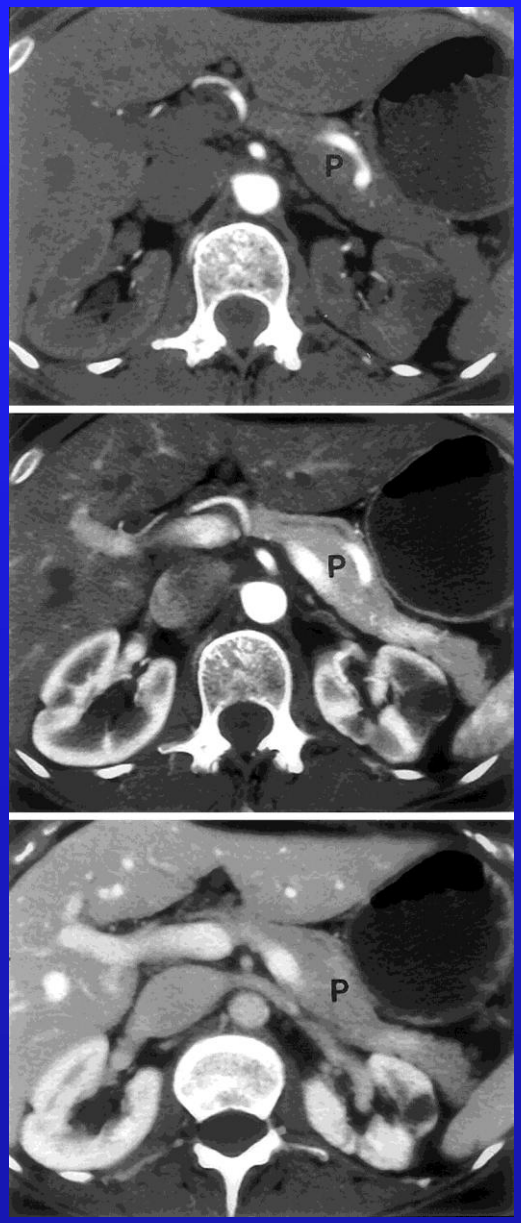

Poznámky k technice MR vyšetření

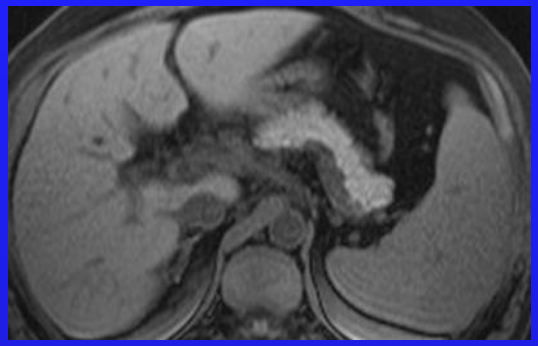

- nativní a kontrastní vyšetření
- 2D a 3D sekvence se zadržením dechu
- vždy včetně jater
- T1 vážení bez a s potlačením tuku
- T2 vážení (HASTE, TSE)
- MRCP
- kontrastní vyšetření:
  - T1 v časné a pozdní fázi, FS

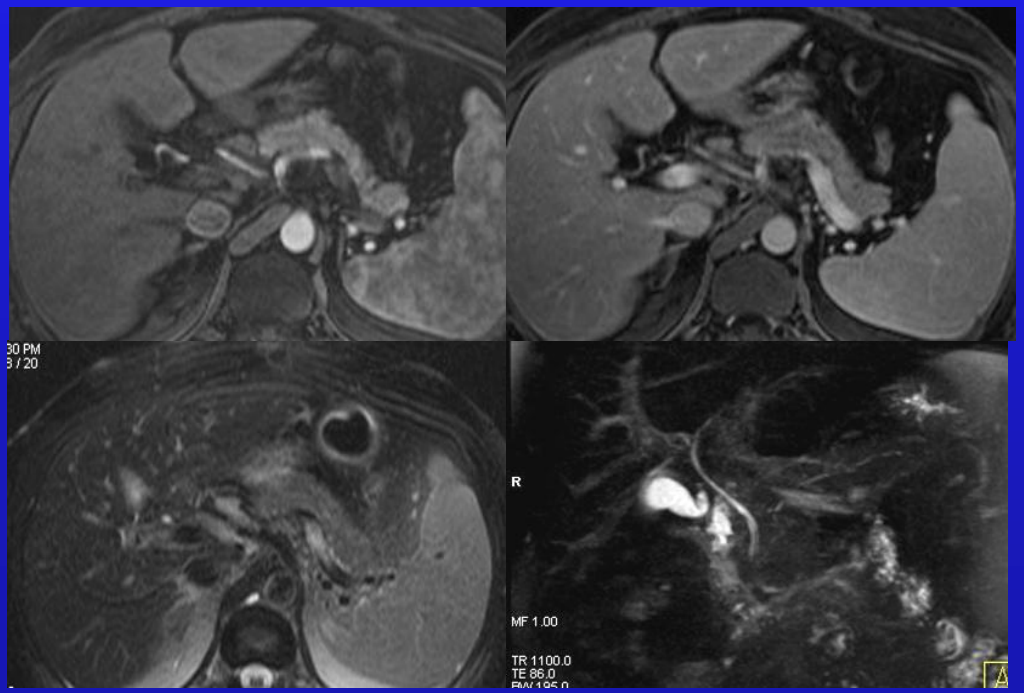

Duktální adenoCa

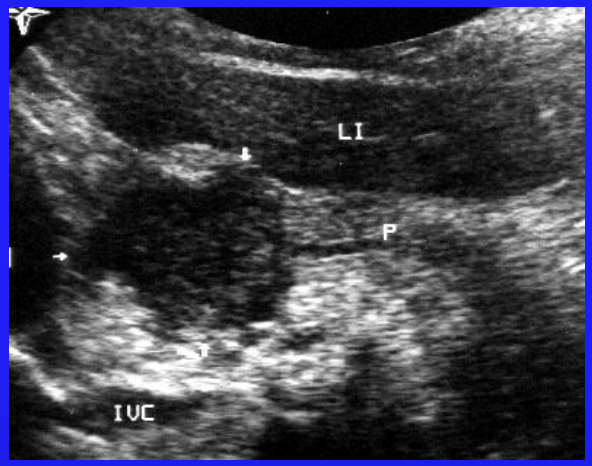

- 90 % všech nonendokrinních nádorů pankreatu
- scirrhotický infiltrativní adenoCa
  - bohatě buněčný, málo vaskularizovaný
- M : Ž = 2:1, průměrný věk 55 let, vrchol v 7. dekádě
- lokalizace: hlava 56 – 62 %, tělo 26 %, ocas 12 %
- vesměs smrtelné onemocnění

Duktální adenoCa

- v době záchytu onemocnění
  - 65 % pts pokročilý lokální nález a distantní meta
  - 21 % pts lokalizovaný proces s meta lymfadenopatií
  - 14 % pts kurabilní proces omezený na žlázu
- úloha zobrazovacích metod
  - záchyt a odlišení od jiných patol. procesů
  - staging (resekabilita, lymfadenopatie, distantní meta)

Duktální adenoCa – CT

- uspokojivá senzitivita v záchytu Ca
  vysoká přesnost v průkazu neresekability
- izolovaná dilatace žlučových cest/pankreatického vývodu – 4 %
- dilatace d. Wirsungi 67 %, žlučové cesty 38 %
  („double duct sign“)
- invaze sousedních orgánů a cév
- obstruktivní atrofie těla a ocasu (20 %), kalcifikace (2 %), obstruktivní pseudocysta (11 %), ztluštění Gerotovy fascie (5 %)
- meta: játra (30 – 36 %), lymfadenopatie (15 – 28 %), peritoneální karcinomatóza 10 %, plíce (ložiska, lymfangióza), pleura, kosti

CT nálezy - adenoCa

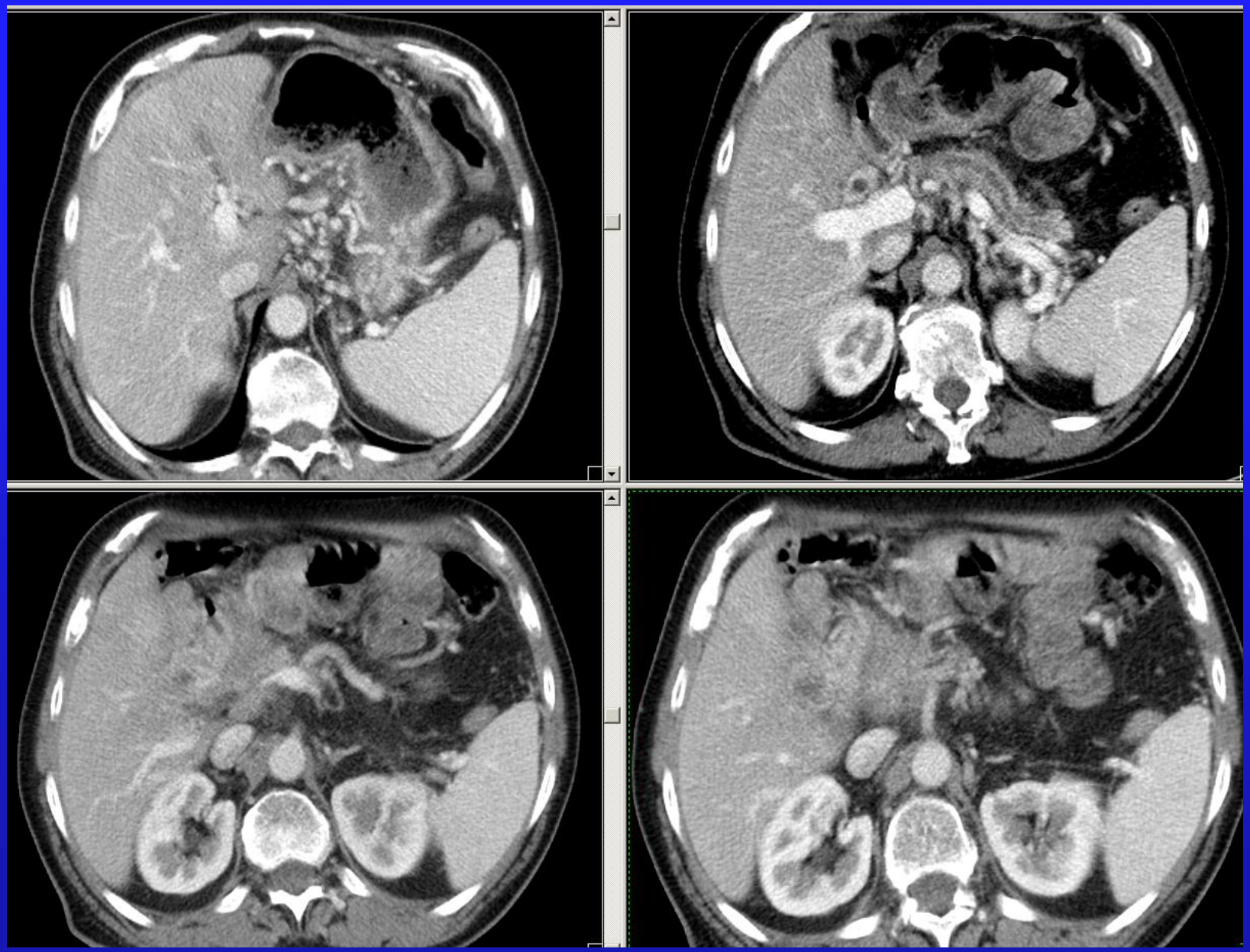

Izodenzní adenoCa

- 11 % případů
- sekundární příznaky:
  - přerušení , dilatace vývodu
  - dilatace žlučových cest
  - atrofie / porucha kontury žlázy

Prokesch et al, Radiology, 2002

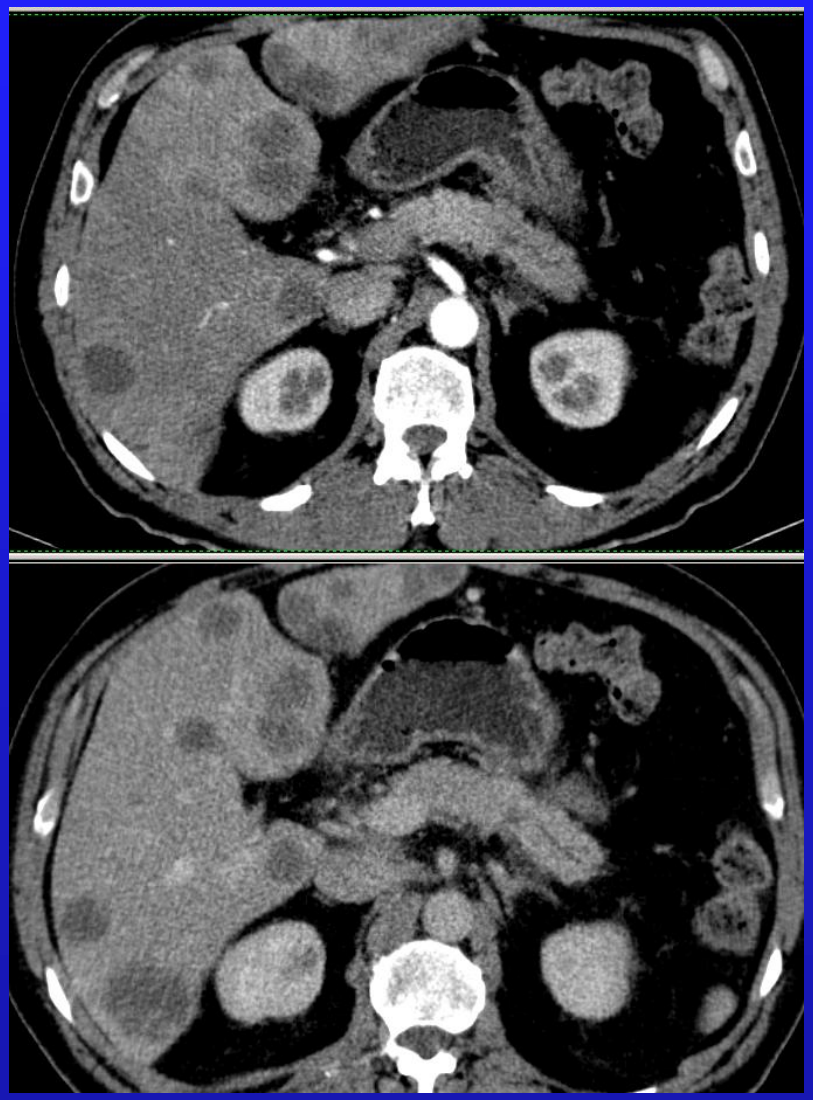

TNM staging karcinomu pankreatu

Stadium	Resekabilita	TNM	Popis
I	+	T1-2 N0 M0	Tumor omezený na pankreas.
II	+	T1-2 N1 M0 T3 N0-1 M0	Může být regionální lymfadenopathie. Může být extrapankreatické šíření, ale TC,AMS volné.
III	-	T4 N0-1 M0	Může být regionální lymfadenopathie. Zavzetí TC nebo AMS.
IV	-	Tx Nx M1	Játra, peritoneum, plíce.

Dle: Sobin LH, Wittekind C, eds. *TNM classification of malignant tumours*, 6th ed. Baltimore: Wiley-Liss, **2002**

Klasifikace cévního postižení

Typ	Kritéria	Význam
A	Tumor je oddělen od přilehlých cév intaktním tukovým proužkem.	Tumor je resekabilní bez venózní resekce v 95% případů.
B	Tumor je oddělen od přilehlých cév intaktním normálním parenchymem pankreatu.	Tumor je resekabilní bez venózní resekce v 95% případů.
C	Hypodenzní tumor má konvexní bod kontaktu s přilehlými cévami.	Tumorózní postižení cév nelze spolehlivě předpovědět.
D	Hypodenzní tumor má konkávní bod kontaktu s přilehlými cévami nebo částečně přilehlou cévu obkružuje.	Tumor nelze odstranit bez parciální resekce cévy.
E	Hypodenzní tumor obkružuje přilehlou cévu.	Tumor nelze radikálně odstranit.
F	Tumor uzavírá přilehlou cévu	Tumor nelze radikálně odstranit.

Dle: Loyer et a. Vascular involvement in pancreatic adenocarcinoma: reassessment by thin-section CT. Abdom Imaging ***1996***

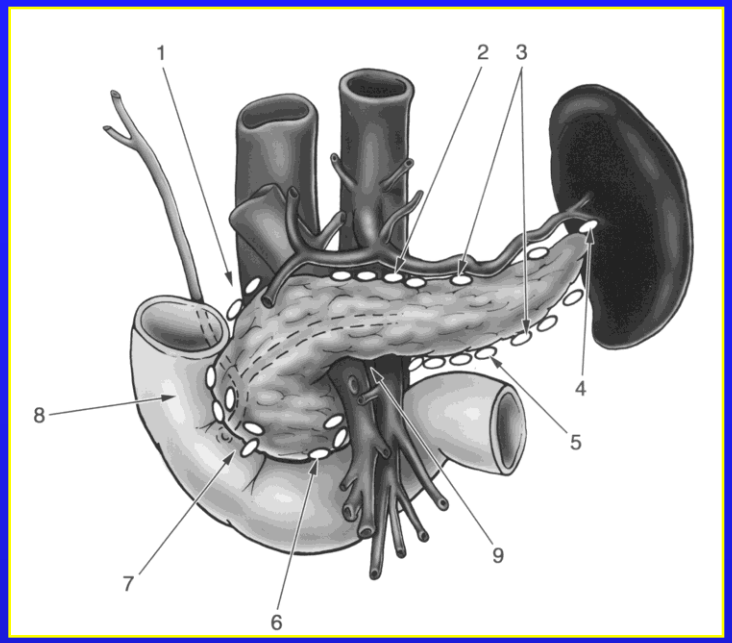
1
2
3
4
5
6
7
8
9

Staging adenoCa pankreatu: resekabilita

- MDCT lépe ukazuje postižení cév než MR

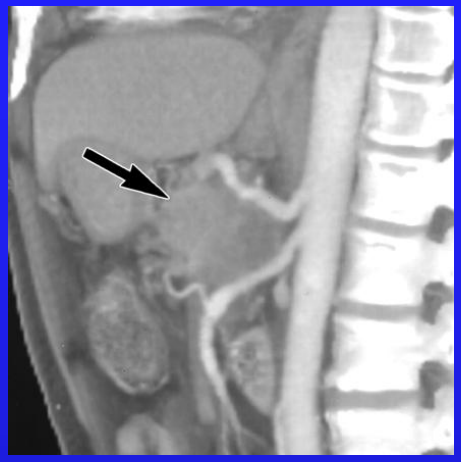

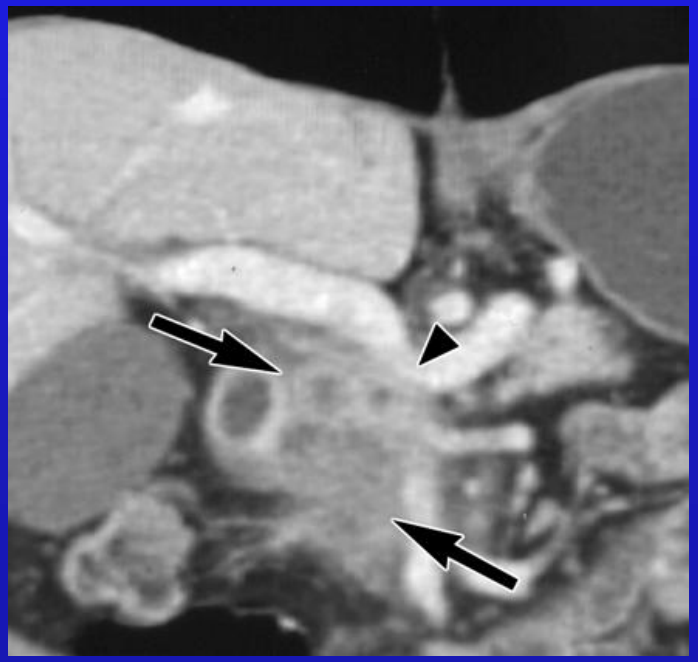

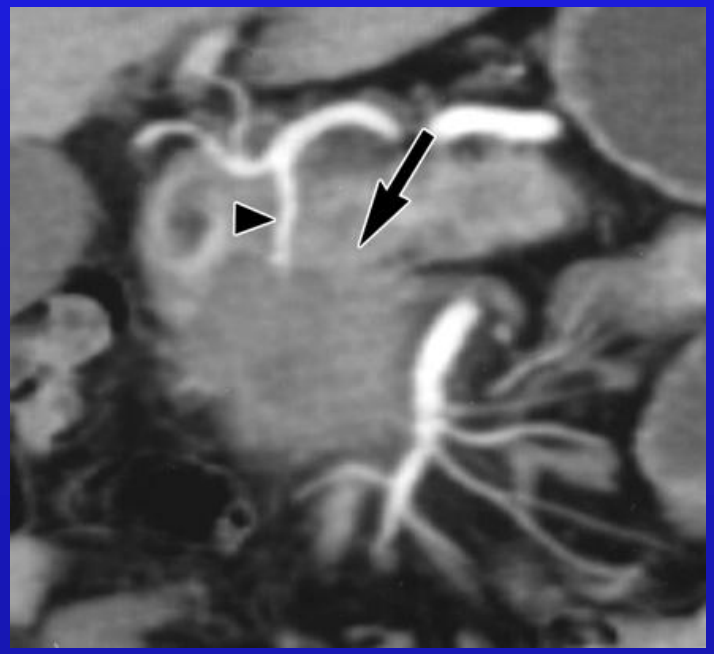

Dif. dg. tumor x pseudotumor

- cílená biopsie (aspirační cytologie) vhodná pro potvrzení malignity u nonoperabilních lézí, záchytnost 80 %
- potenciálně resekabilní léze vyžadují laparotomii
- dle zobrazování není rozlišení zcela jednoznačné
- benignitu naznačují - kalcifikace, typické pseudocysty, kónická stenóza žlučových cest, prosáknutí Gerotovy fascie, cirkulární prosáknutí duodena (groove pankreatitis)

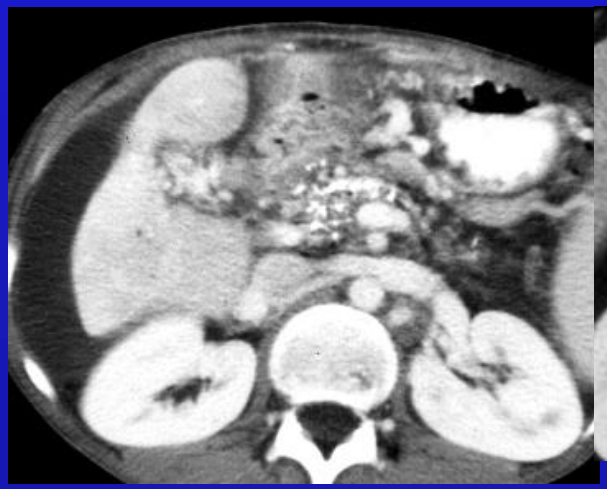
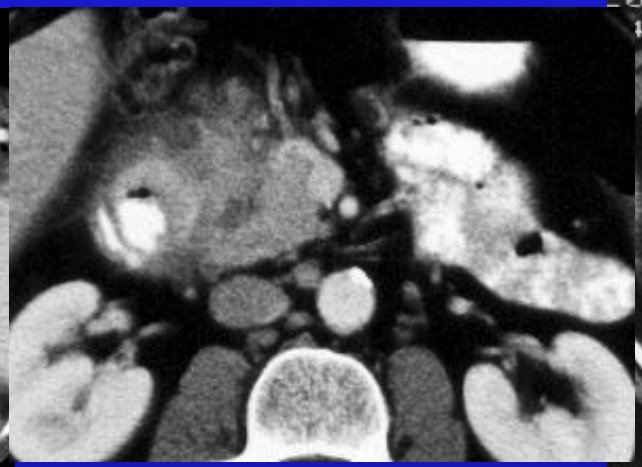

Solidní pseudopapilární epiteliální nádor

- vzácný, mladé ženy
- obvykle dobře ohraničený s různým podílem krvácení a cystických degenerací
- UZ – dobře ohraničená solidní masa s cystickými porcemi různé velikosti
- CT – dobře ohraničený kulovitý či lobulární tumor s jak solidní, tak většinou centrální cystickou porcí
- kalcifikace ve 1/3 případů

Thoeni, 2001

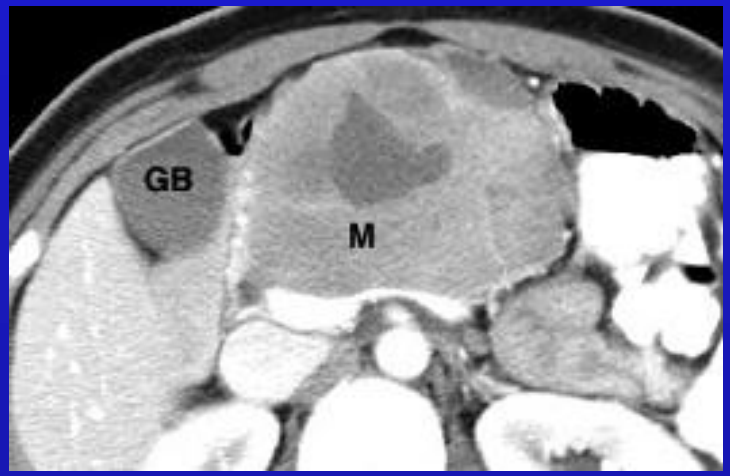

Příběh k ponaučení

55 letý muž

- necharakteristické dyspeptické obtíže
  - bolest v epigastriu
  - nausea
- necharakteristické labor. výsledky

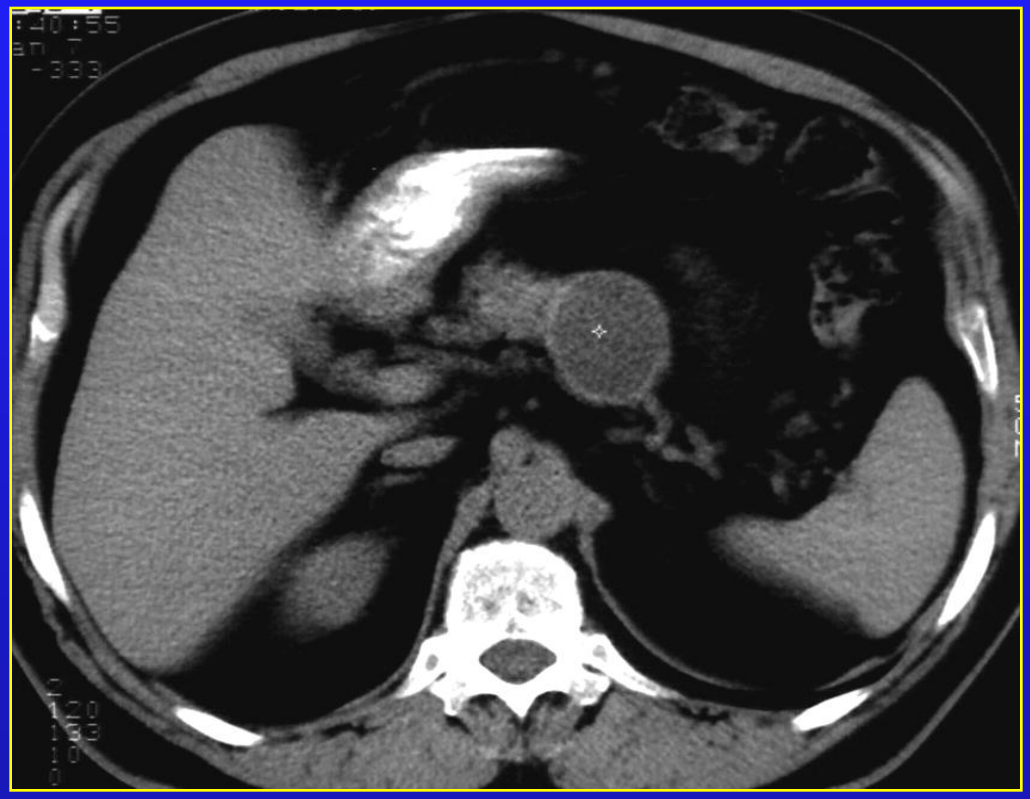

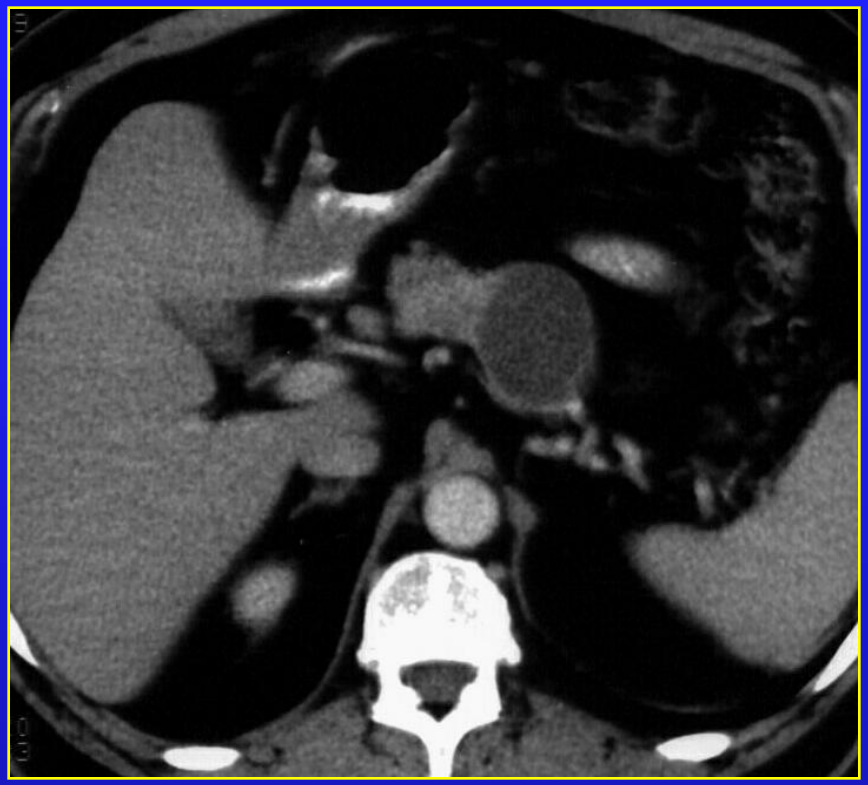

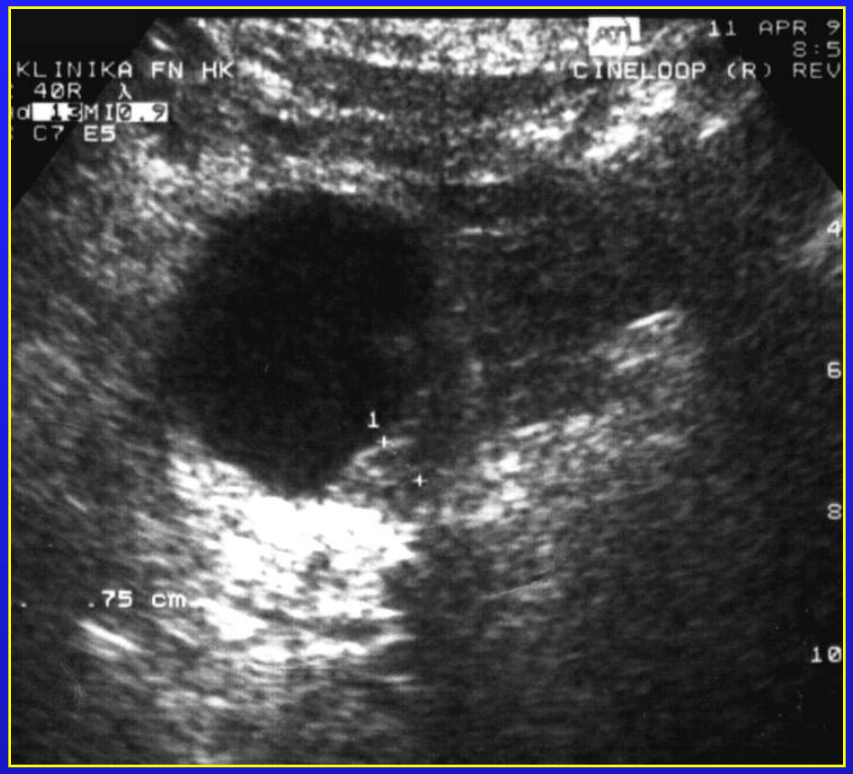

doplněny kontrastní CT a cílená US

Dg.: Mucinózní cystadenokarcinom

Cystické léze pankreatu

- pseudocysty
- mucinózní nádory
- serózní cystadenomy
  - 10 % všech cystických lézí
    < 1 % všech pankreatických tumorů
- cystické endokrinní tumory
- solidní papilární epiteliální tumory
- obrovskobuněčné tumory
- Acinární cystadenosarkomy
- Cystické teratomy
- Lymfangiomy
- Hemangiomy
- Paragangliomy
- Epiteliální cysty

Gazelle 1998

Mucinózní nádory slinivky

- všechny potenciálně maligní
- léčba – chirurgická

  (Whipple, distální pankreatektomie)
- prognóza
  - histologicky „benigní“ – 5 let 95 %
  - resekovaný – 5 let 50 – 75 %
  - neresekabilní – 5 let méně než 20 %

Mucinózní nádory slinivky

- mucinózní cystický nádor
- intraduktální papilární mucinózní nádor - IPMT (“mucinózní duktální ektázie“, “duktektatický cystadenom“ či cystadenokarcinom“, “intraduktální hypersekreční nádor“)
  - periferní typ IPMT (z postranní větve vývodu)
  - IPMT z hlavního vývodu
  - smíšený typ
  - pravděpodobnost malignity stoupá směrem k d. Wirsungi

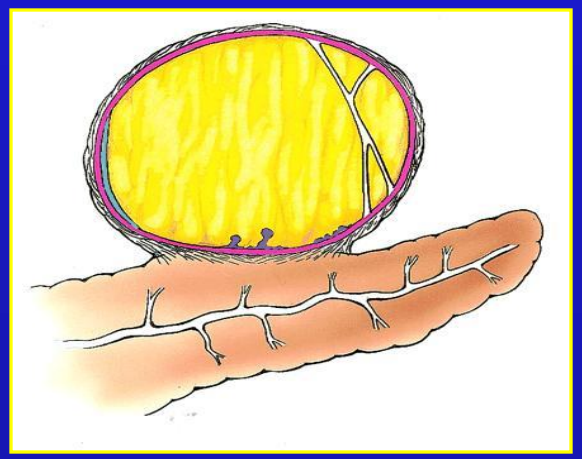

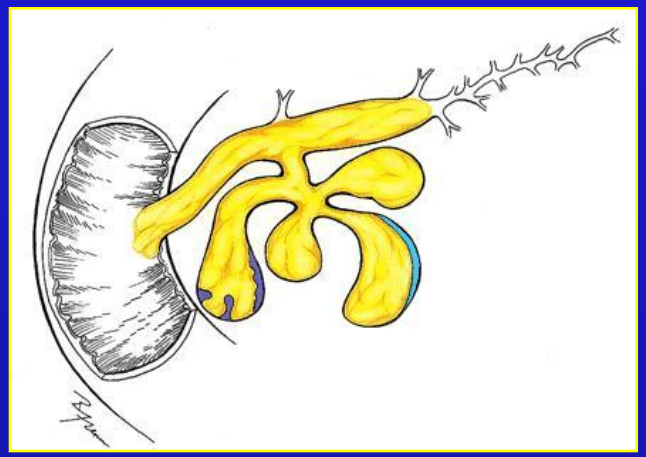

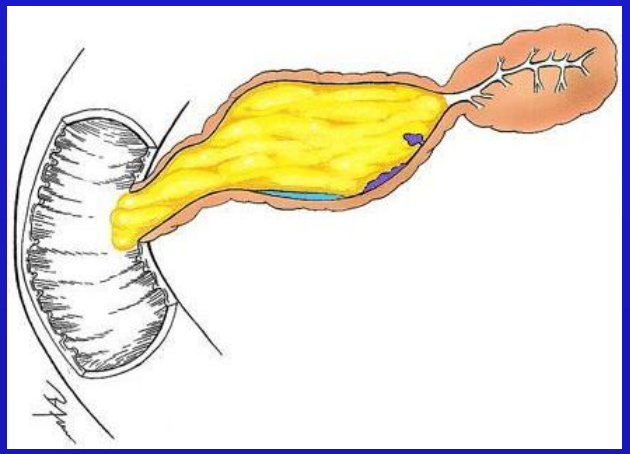

Mucinózní cystický tumor

- makrocystický mucinózní tumor, syn. mucinózní cystadenom či cystadenokarcinom
- ženy i muži, průměrný věk 50 let
- cysta se silnou fibrózní stěnou
- 2/3 v těle a ocasu
- pokud jsou multilokulární, cysty > 2 cm!!
- může obsahovat murální noduly nebo septa
- periferní kalcifikace !!

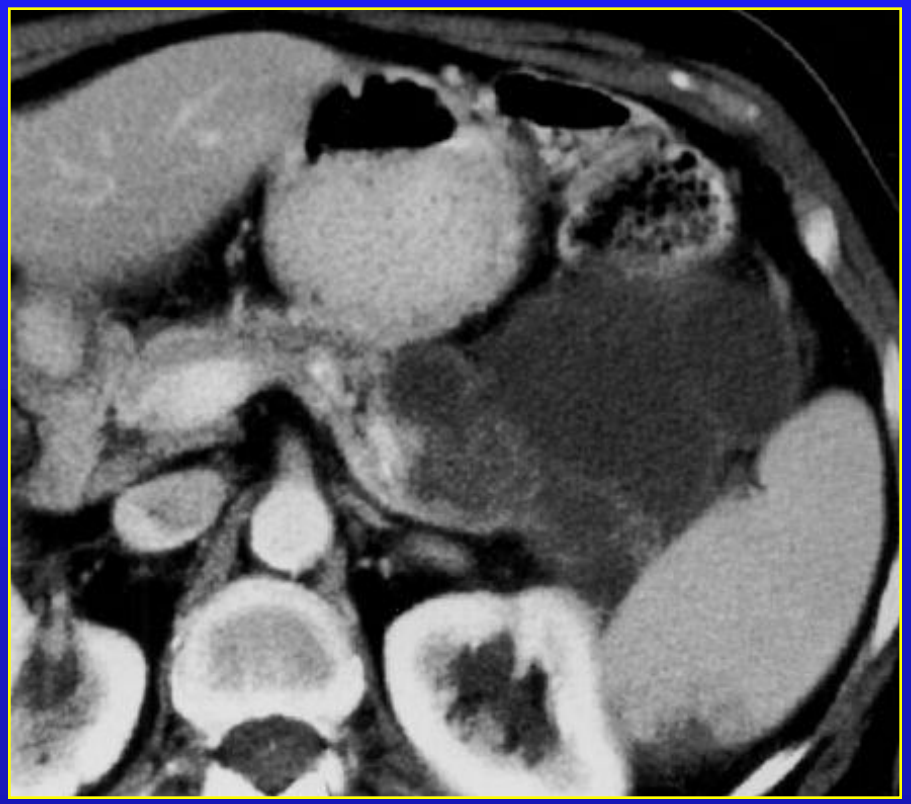

Periferní IPMT

- cysty velikosti 1 – 2 cm se septy či noduly
- nejčastěji v hlavě a v proc. uncinatus
- komunikace s d. Wirsungi, dilatace vývodu
- při ERCP dilatace vývodu, zobrazení ektatických úseků, defekty v náplni duktu (hlen) , „rybí oko“

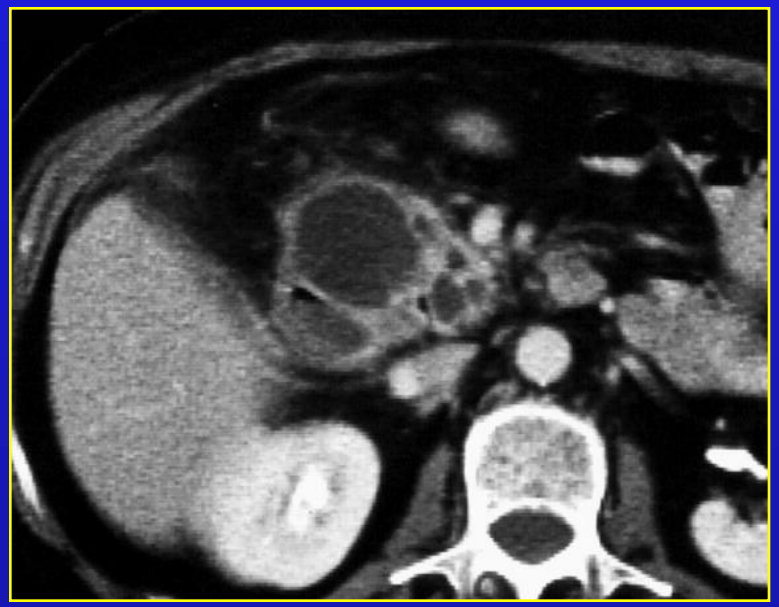

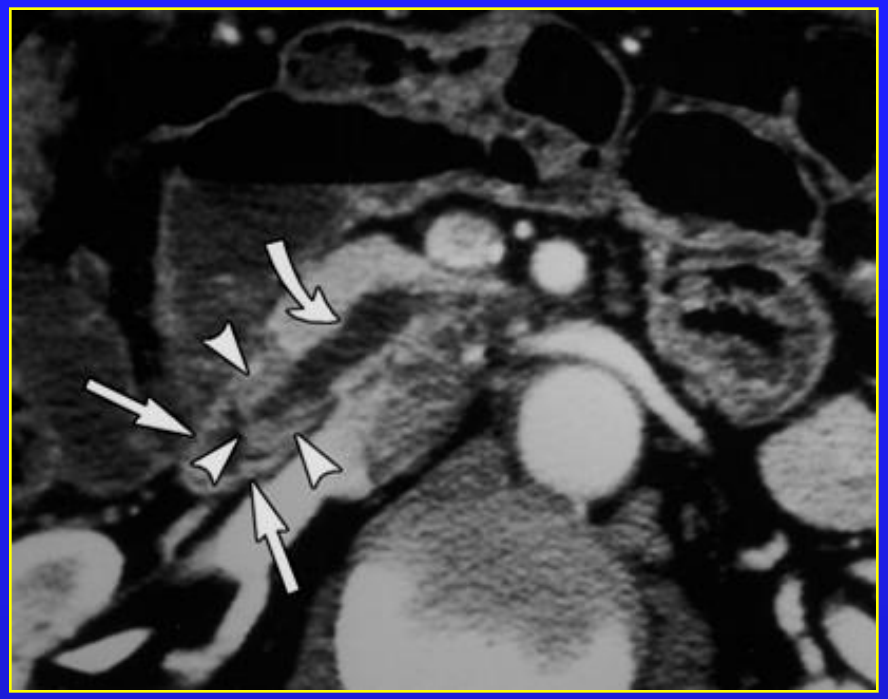

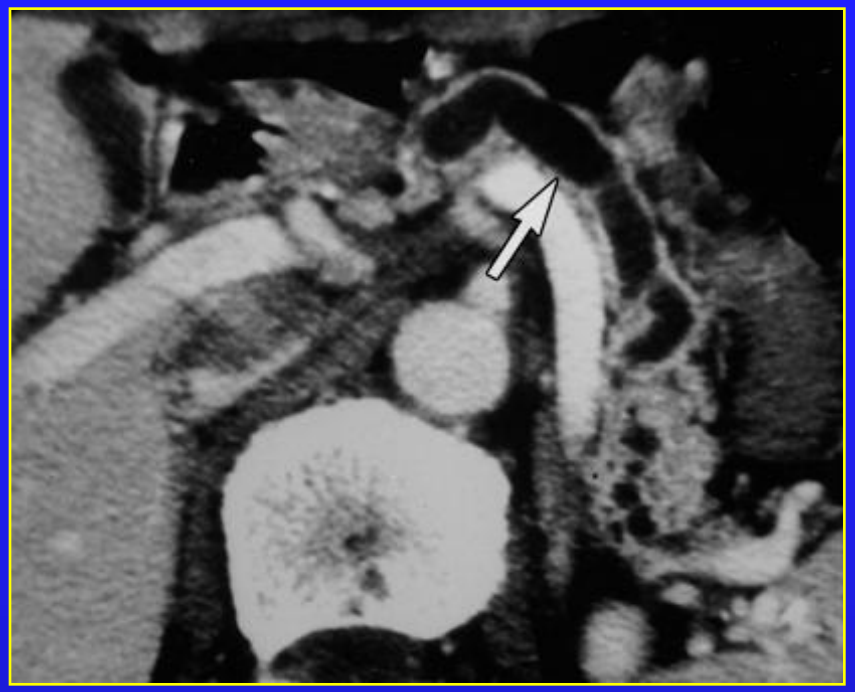

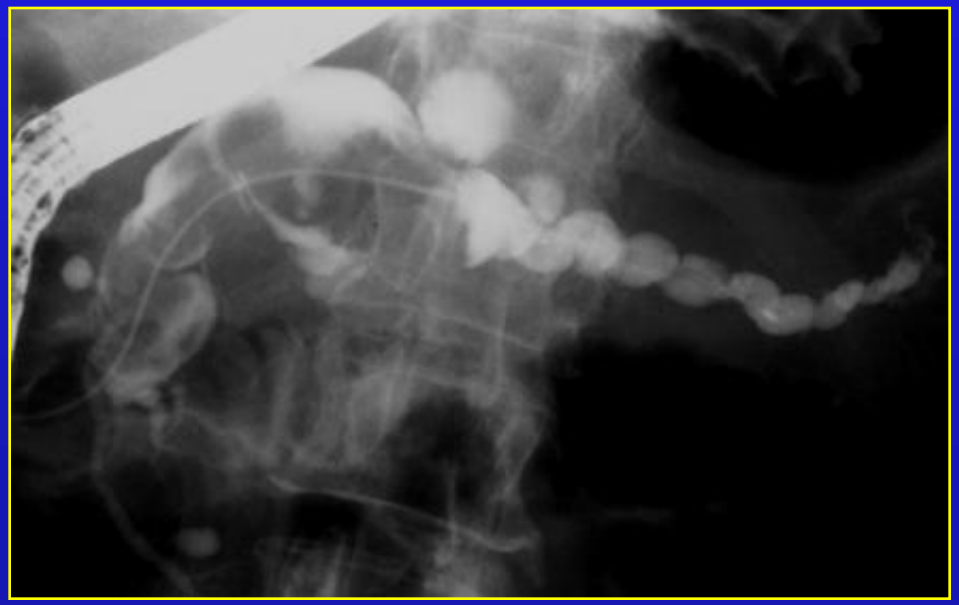

Fukukura, AJR 174, 441-7

Serózní (mikrocystický) adenom

- častěji u žen
  - prům.věk 63 let
- multilokulární cystický vzhled
  - houbovitá či voštinovitá struktura
  - cysty velikosti 0.1-2 cm
  - jemná stěna, čirý obsah
- méně často unilokulární cysta či solidní ložisko (!)
- centrální kalcifikace, pozdní opacifikace sept
- příznivá prognóza

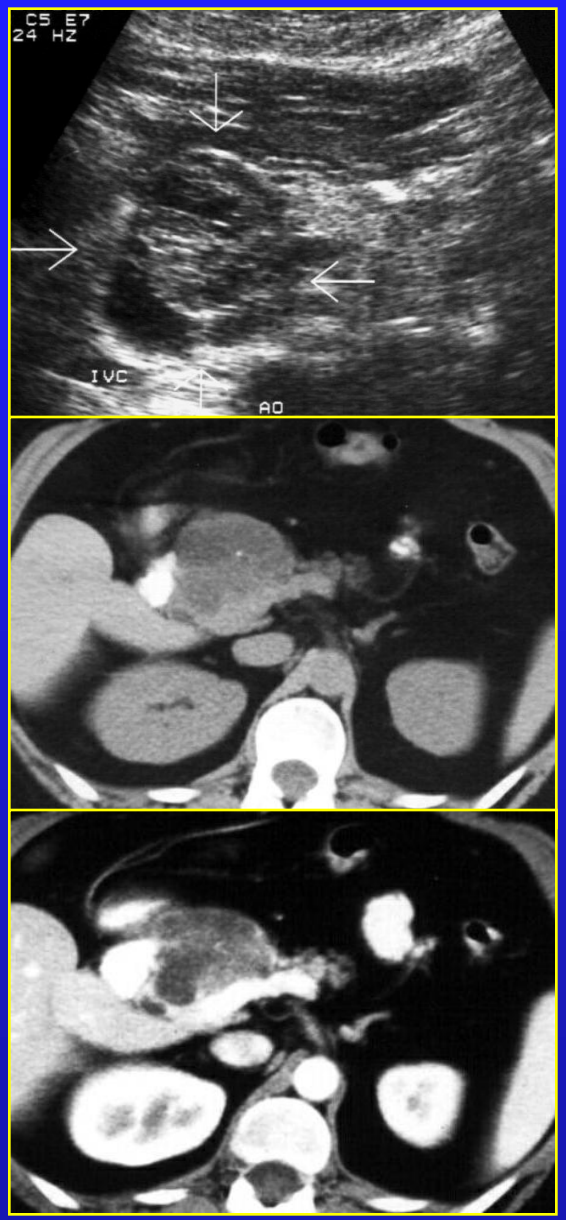

Serózní x mucinózní tumor

	serózní	mucinózní
velikost největší cysty	< 2 cm	> 2 cm
kalcifikace	± centrální	± periferní
uzliny, metastázy	ne	ano i ne
aspirace	glykogen	hlen

Rozlišení pseudocysty a cystického nádoru

	pseudocysta	**cystický tumor**
anamnéza	akutní pankreatitida	nic *
aspirace	amylázy	cytologie, hlen, CEA, CA 19-9
solidní komponenta	ne	často
kalcifikace	mimo pseudocystu	průměrně 1/3
komunikace s duktem	většinou	obvykle ne *

Cystické léze slinivky – diagnostická strategie

- pseudocysty časté, prosté cysty vzácné
  - Von Hippel – Lindau, renální polycystóza, cystická fibróza..
- vyšetření CT a/nebo MR
- prediktory malignity:
  - symptomatická cysta
  - vyšší věk
  - multilokulární cysta se solidními porcemi, ztluštění stěny
- vhodné doplnění EUS a FNA (omezená senzitivita)
  - zvýšení CEA, CA 19.9 v aspirátu
  - obsah hlenu
  - pozitivní cytologický nález

Cystické léze slinivky – diagnostická strategie

- sledování (6 měs, posléze 4 roky po 12 měs):
  - asymptomatické cysty pod 3 cm
  - bez známek malignity na CT/MR
  - negativní FNA
- doporučení resekce:
  - zvětšování léze
  - symptomatické léze
  - nález u nemocného vyššího věku bez kontraindikace k operaci

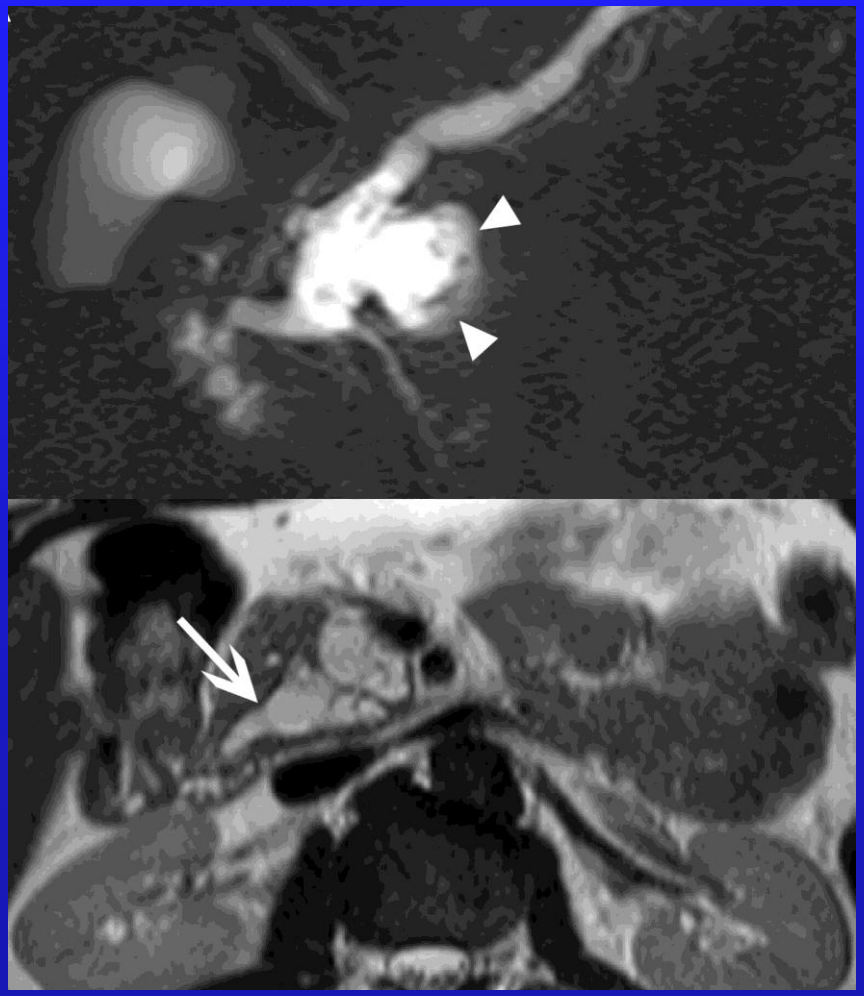

Rozložení cystických nádorů pankreatu z hlediska věku a pohlaví

- SPEN - dcery
- MCN - matky a méně často otcové
- SCN - babičky
- IPMT - dědové

Role MR při diagnostice nádorů pankreatu

- MR není metodou první volby pro vyšetřování ložiskových postižení pankreatu
- UZ, endosono , MDCT
- MR použijeme při nejasných nálezech a kontraindikacích k CT
- diagnostické výhody MDCT – kalcifikace, cévní postižení, tradice!!!
- výhody MR – nativní tkáňový kontrast, MRCP, tekutinové kolekce a cystické nádory, vyšší senzitivita v detekci meta v játrech

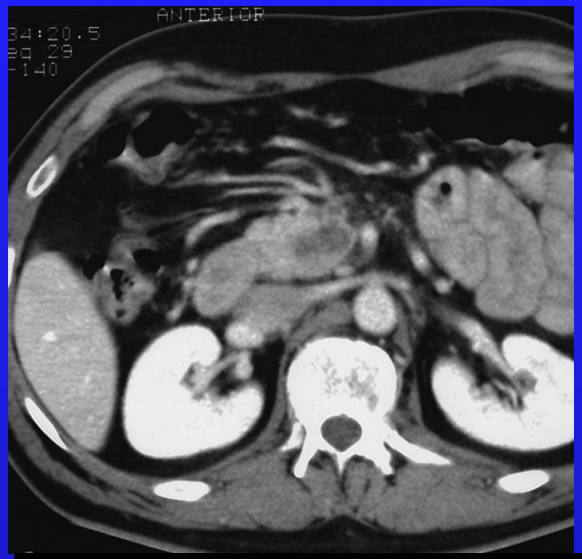

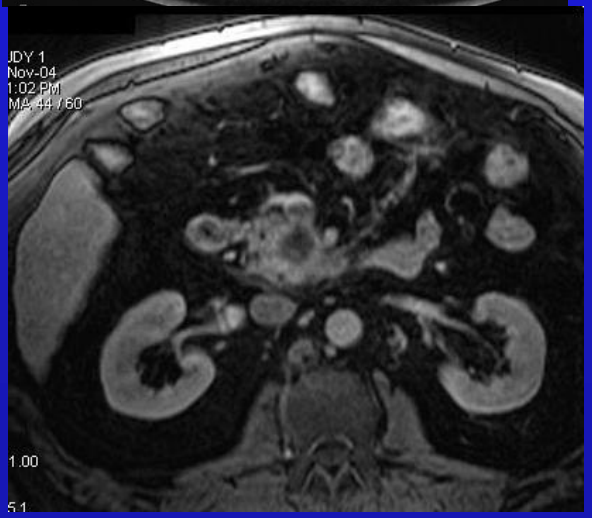

Role PET/CT u CA slinivky

- zatím nejasná z hlediska EBM
- adenoCa akumuluje FDG
- poměrně vysoká senzitivita (85 – 100 %)
- nižší specificita (67 – 90 %)
- falešná + u zánětlivých postižení
- falešná – malé léze, chudě buněčné tumory (skirhus, mucinózní nádor), hyperglykémie
- pouze selektivní indikace (rozlišení mal x ben, recidiva)

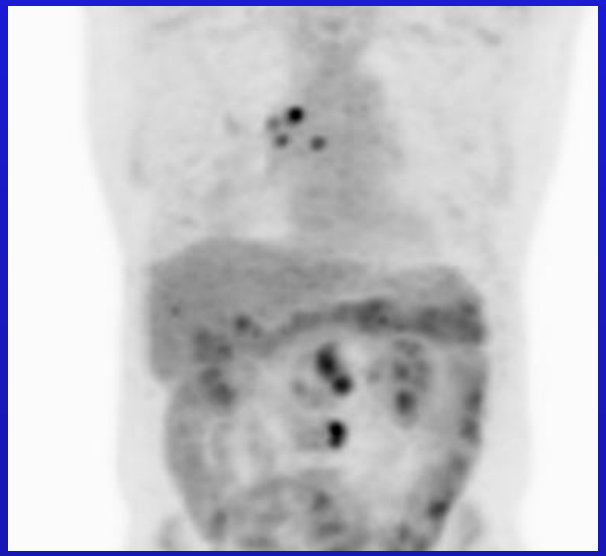

Neuroektodermální tumory

- **afunkční: 15 %**
  - **obvykle velké, maligní**
- **hyperfunkční: 85%**
  - **především inzulinom a gastrinc**
  - **hledání jehly v kupce sena**
  - **hozená rukavice**
  - **hypervaskularizované uzlíky**

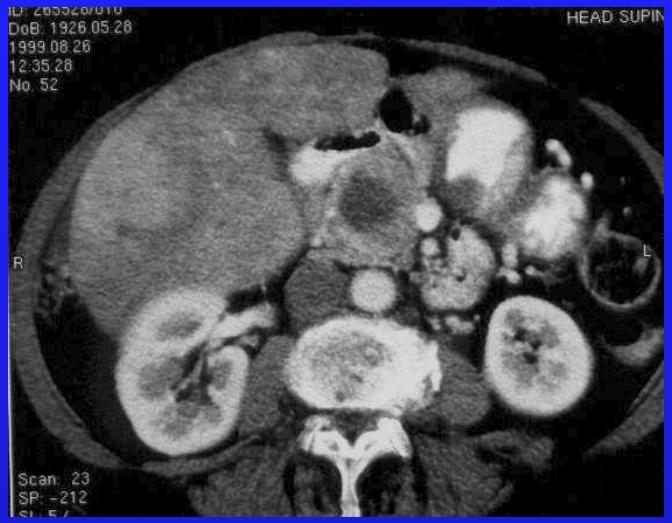

Pátrání po NET
(inzulinom, gastrinom)

- hledání jehly v kupce sena
- hozená rukavice

Inzulinom

• lokalizace	vždy pankreas
• hlava : tělo : ocas	1:1:1
• velikost	90 % < 2 cm
• malignizace	10 %
• mnohočetnost	10 %
• sdružení s MEN I	4 %
• vzácně mikroadenomatóza	

Gastrinoma - sporadic ZES

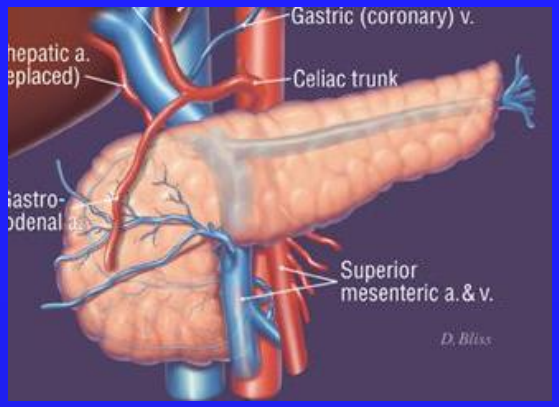

- site 90 % gastrinoma triangle
  pancreas 50 - 60 %
  duodenum 30 - 43 %
  (lymphnodes, gastric antrum, ovary)
- size pancreas 54 % 1- 2 cm
  duodenum 74 % < 2 cm
- multiplicity less frequent
- malignisation 60 %

Gastrinom + MEN I

30 % ZES

- lokalizace

duodenum	50 %
pankreas	50 %

- velikost

duodenum	60 % < 6 mm

- mnohočetnost 60 %
- malignizace 60 %

Předoperační lokalizace - NET

přímé zobrazení

- ultrasonografie
  TAUS, EUS
- počítačová tomografie
  DICECT, CTAG, SCT
- scintigrafie - SRS
- angiografie
  konvenční AG, DSA
- magnetická rezonance

regionální lokalizace

- selektivní žilní odběry
  - **ASVS**
    selektivní i.a. stimulace
  - **PVS**
    transhepatální portální selektivní odběry

Inzulinom: TAUS+CTAG

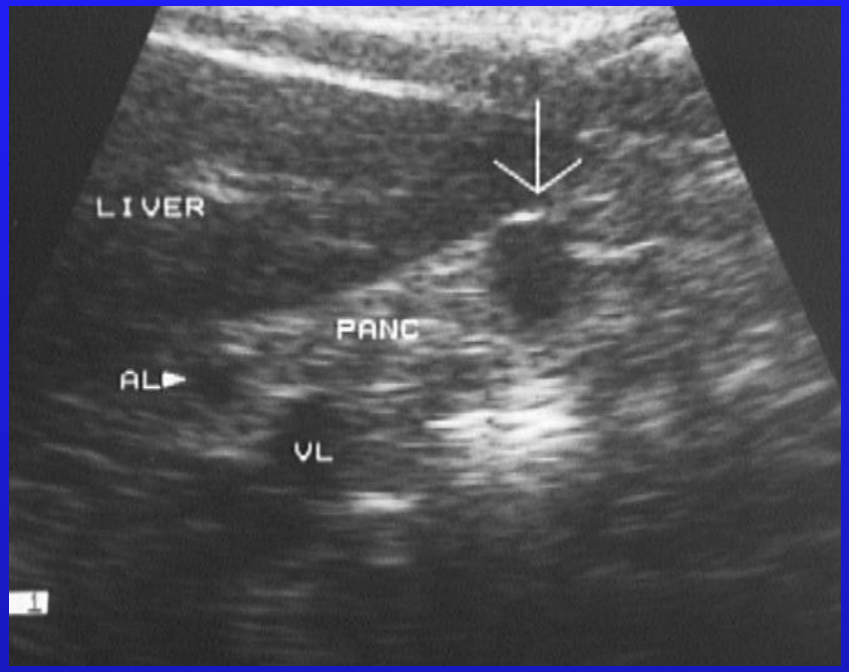

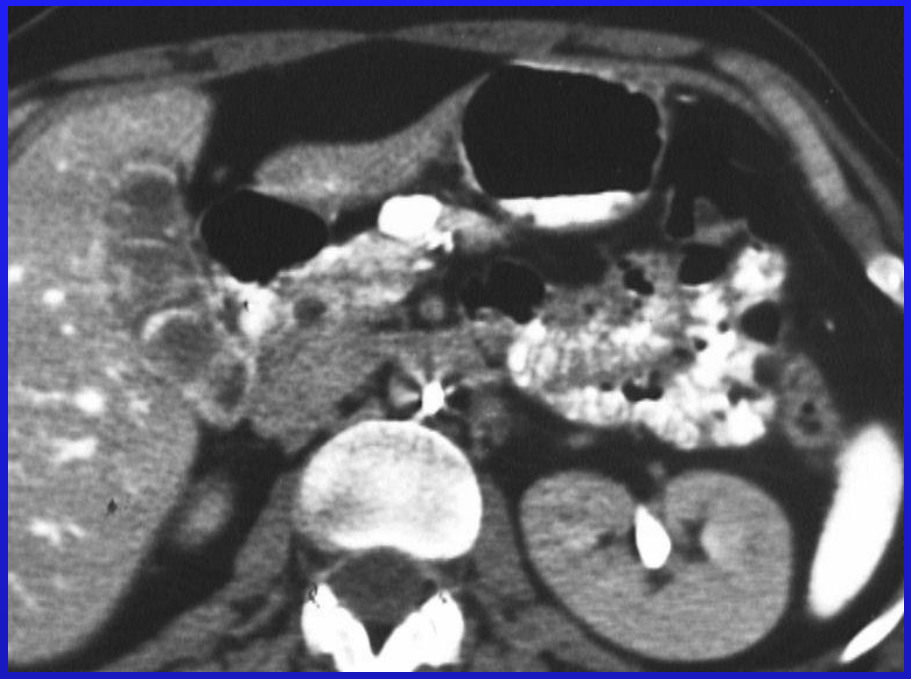

Inzulinom těla pankreatu

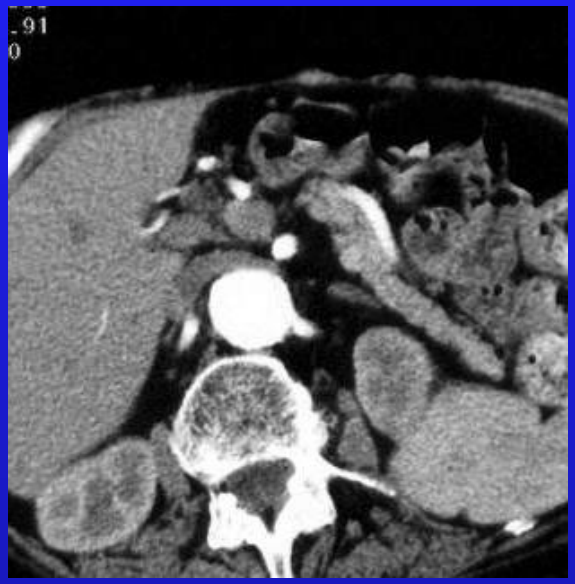

Mladý muž, klinicky jednoznačný OH

MDCT negativní

Mladý muž, klinicky jednoznačný OH, MR

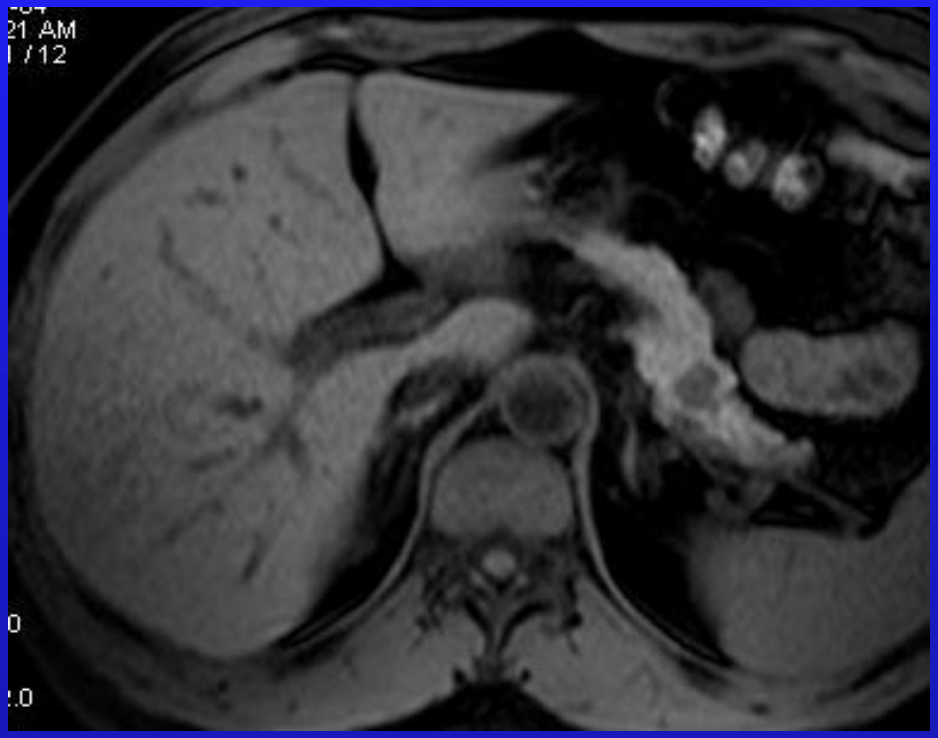

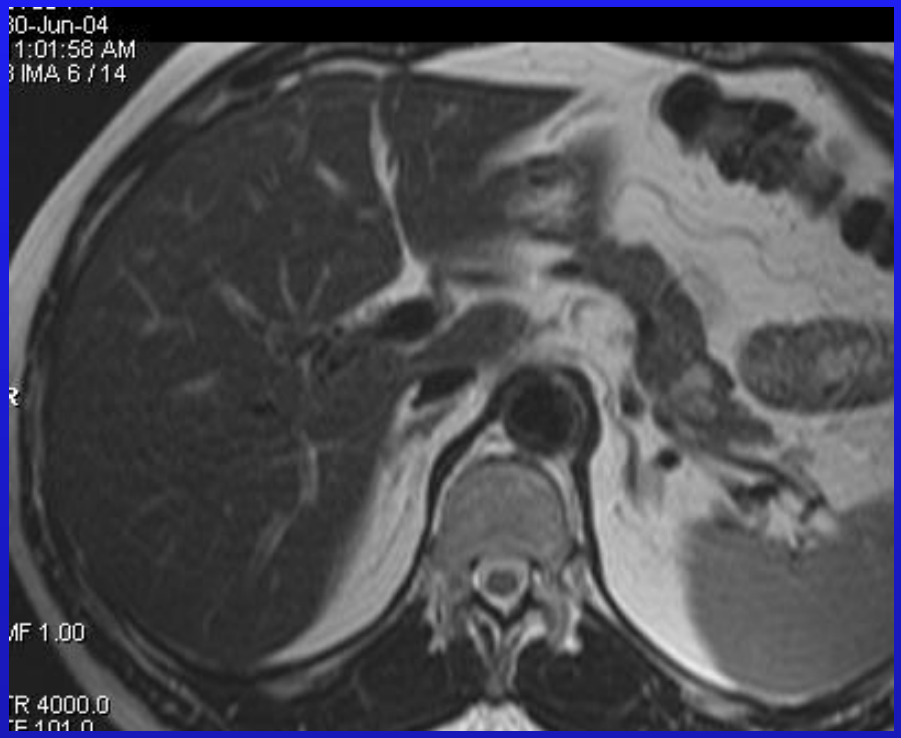

Mladý muž, klinicky jednoznačný OH kontrastní MR

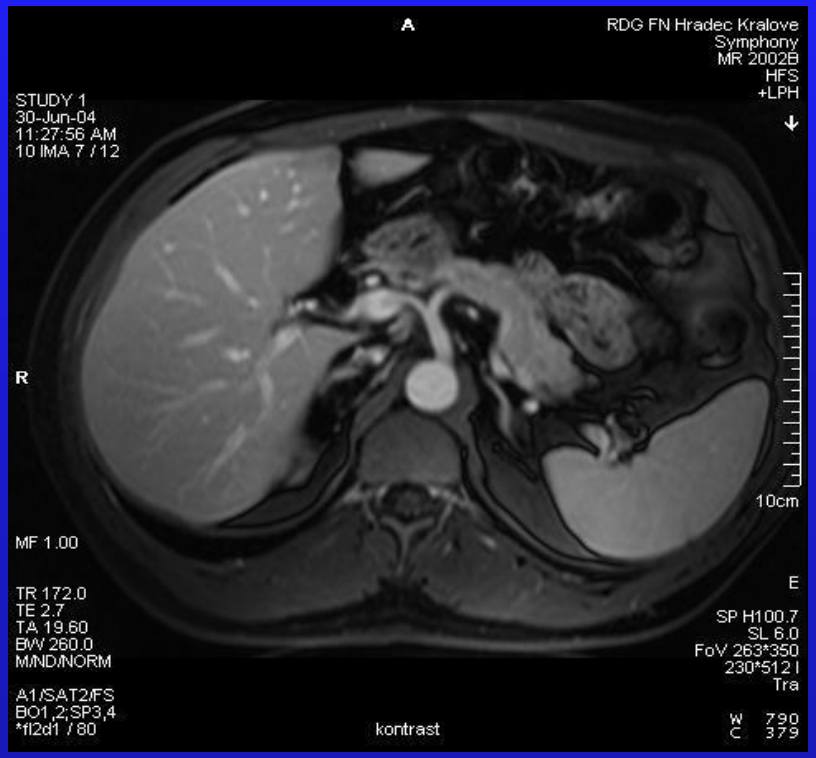

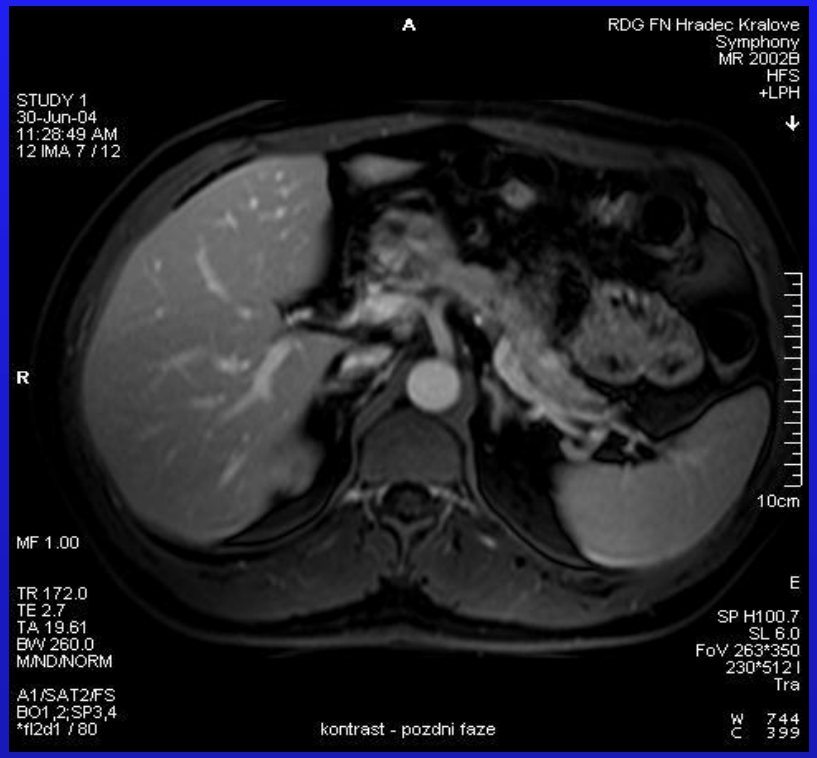

Gastrinomy - ZES+MEN I

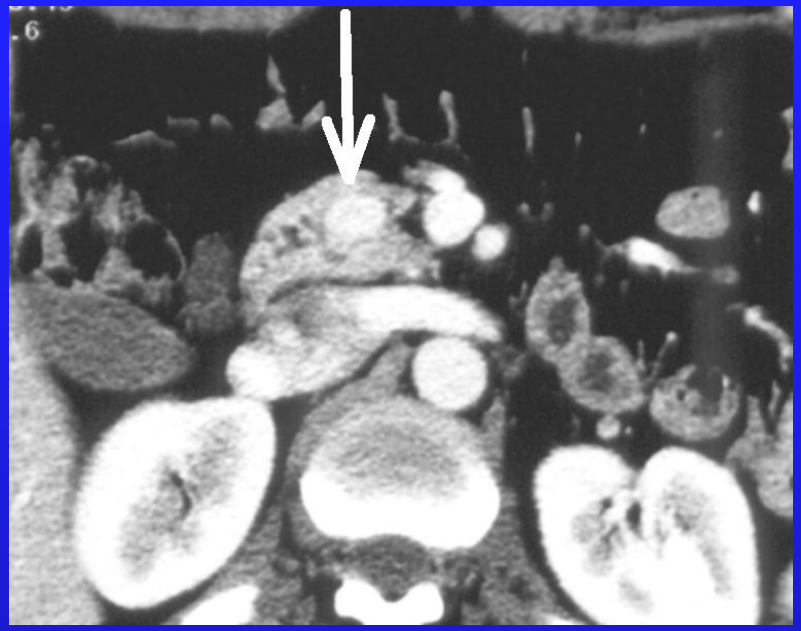

Gastrinom - antrum ventriculi

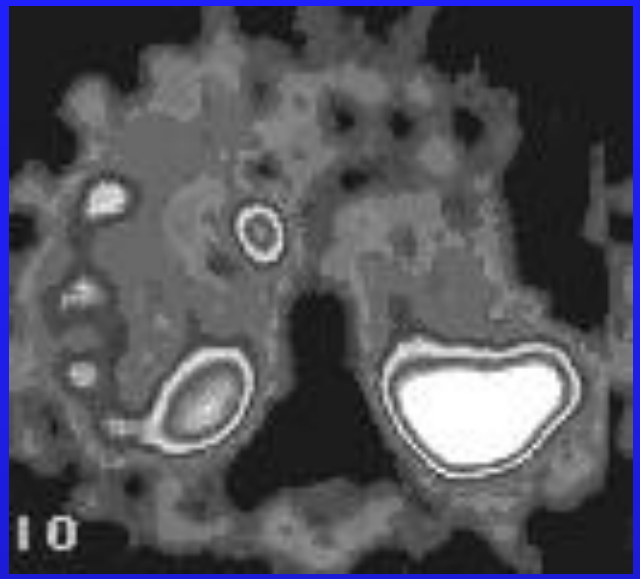

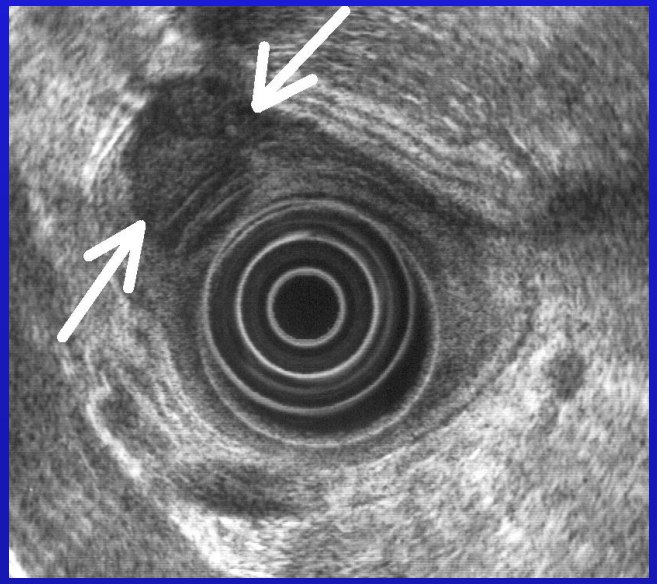

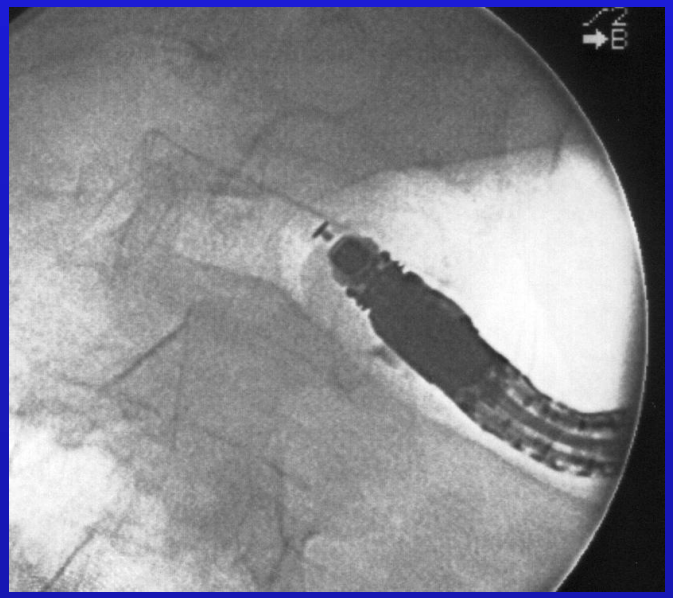

Diagnostický postup - OH

- metody první volby:

  EUS

  spirální CT

  TAUS

- další postup:

  MR, SRS, AG + ASVS, sCTAG, PVS

Diagnostický postup - ZES

- metoda první volby:

  SRS

- upřesnění topické diagnózy:

  EUS
  spirální CT
  TAUS



... a je to !!!