

ŠKOLA VÝPOČETNÍ TOMOGRAFIE 2011

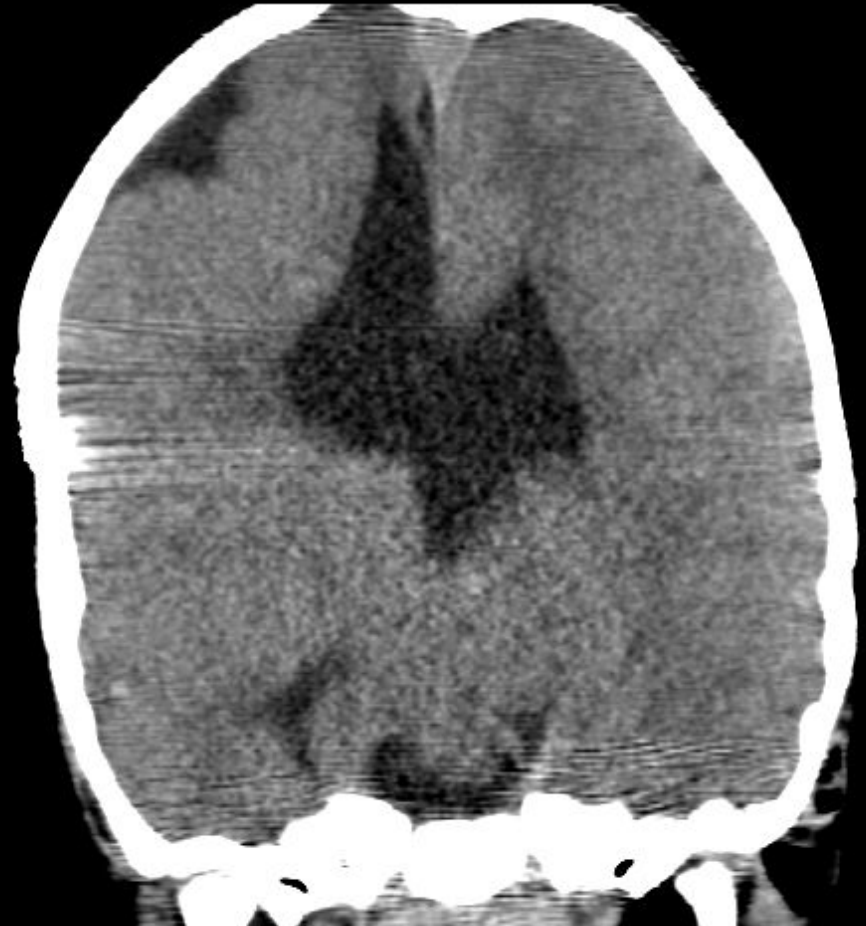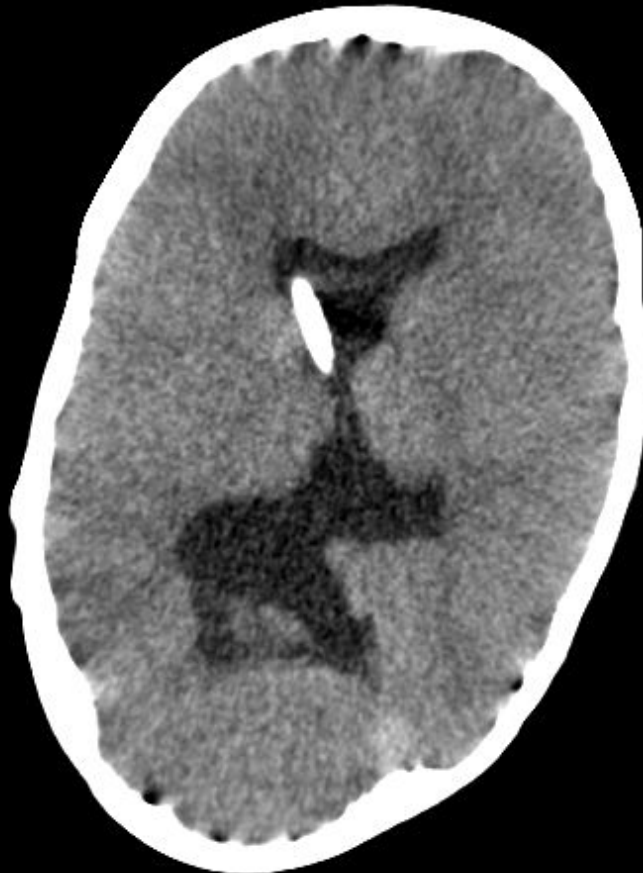**CT MOZKU:  
HODNOCENÍ ZÁKLADNÍCH  
PATOLOGICKÝCH NÁLEZŮ**

**Jiří Ferda**

*Klinika zobrazovacích metod  
LFUK a FN v Plzni*

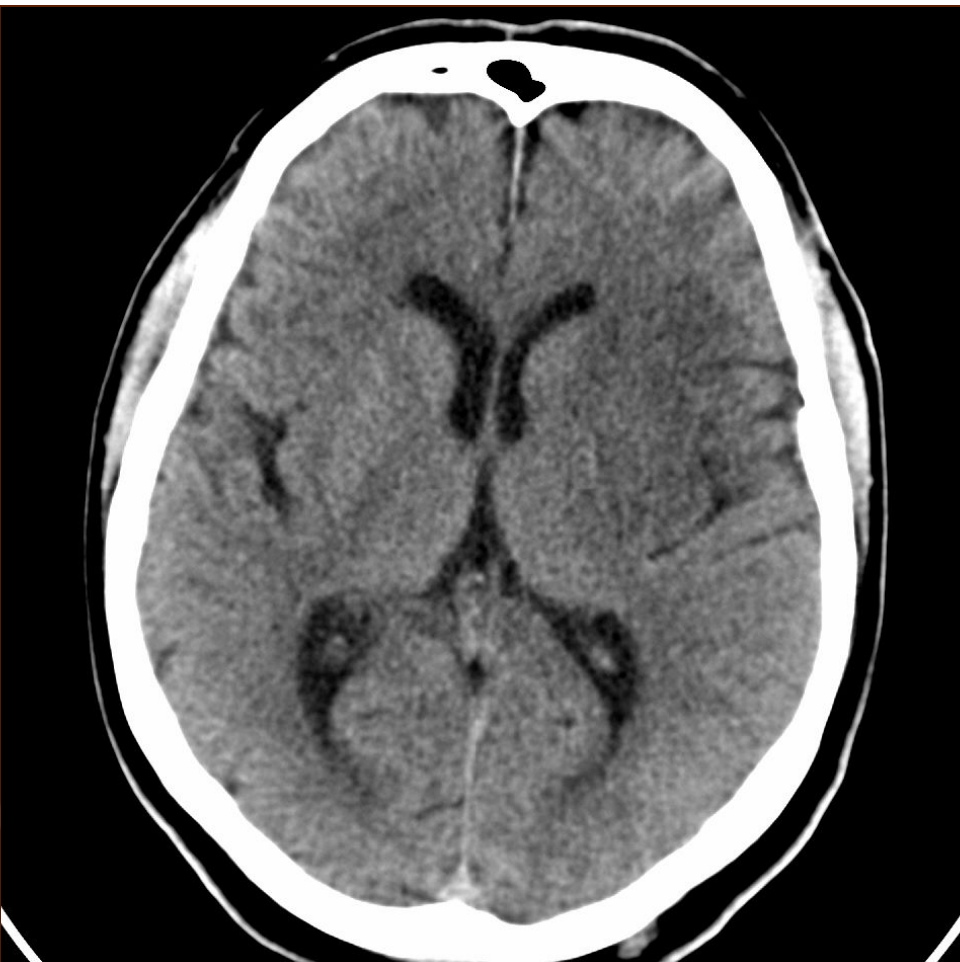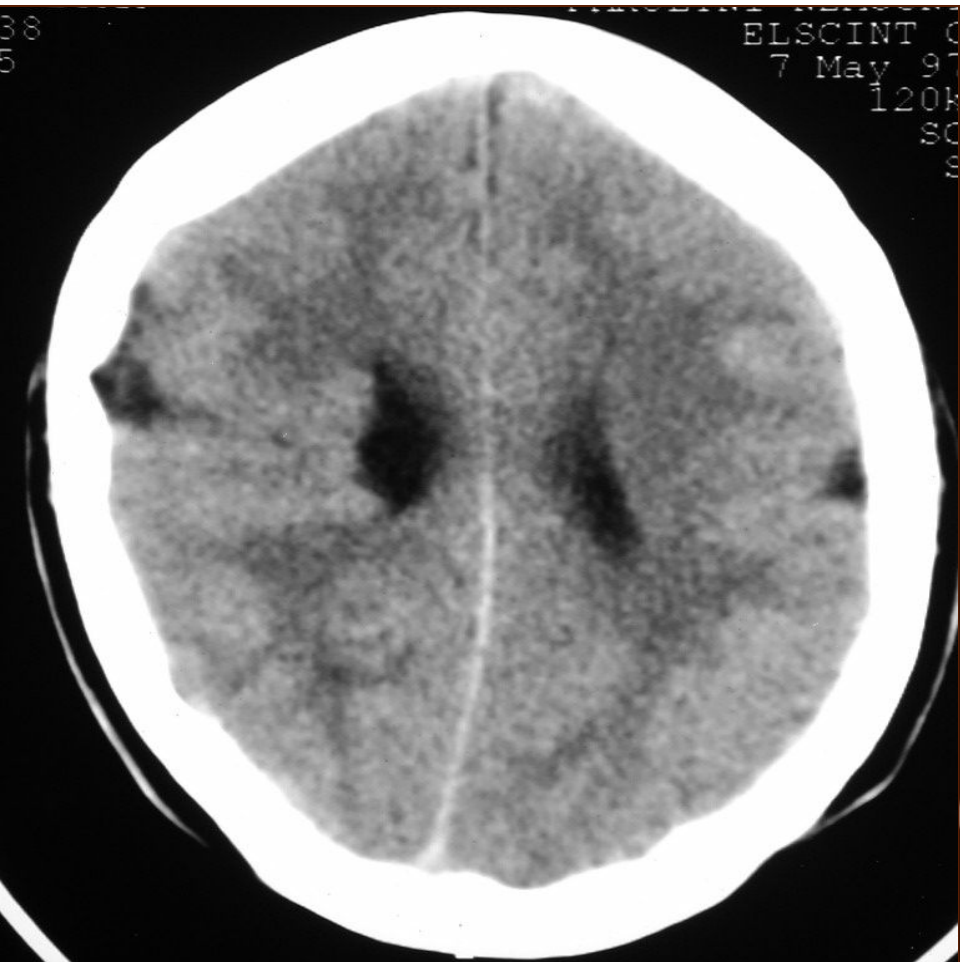
# UTVÁŘENÍ MOZKU

- ❖ UTVÁŘENÍ ZADNÍ JÁMY, HEMISFÉR A LIKVOROVÝCH PROSTORŮ
- ❖ SYMETRIE, GYRIFIKACE



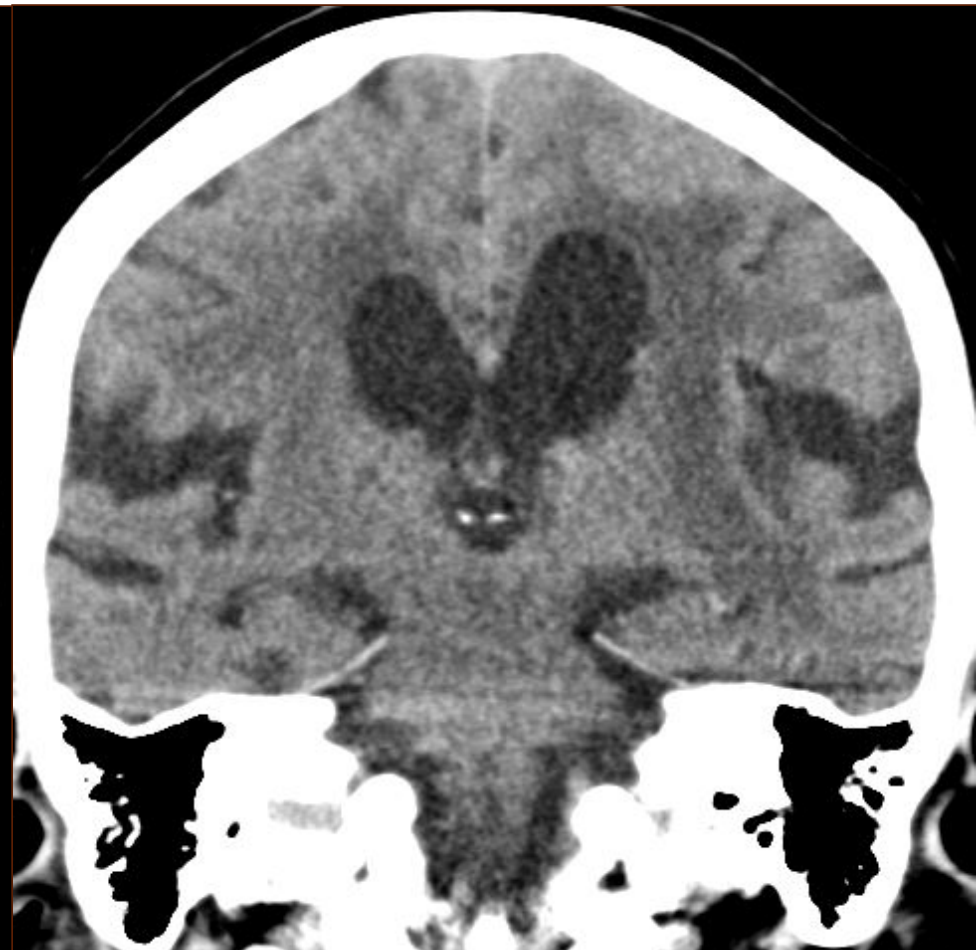
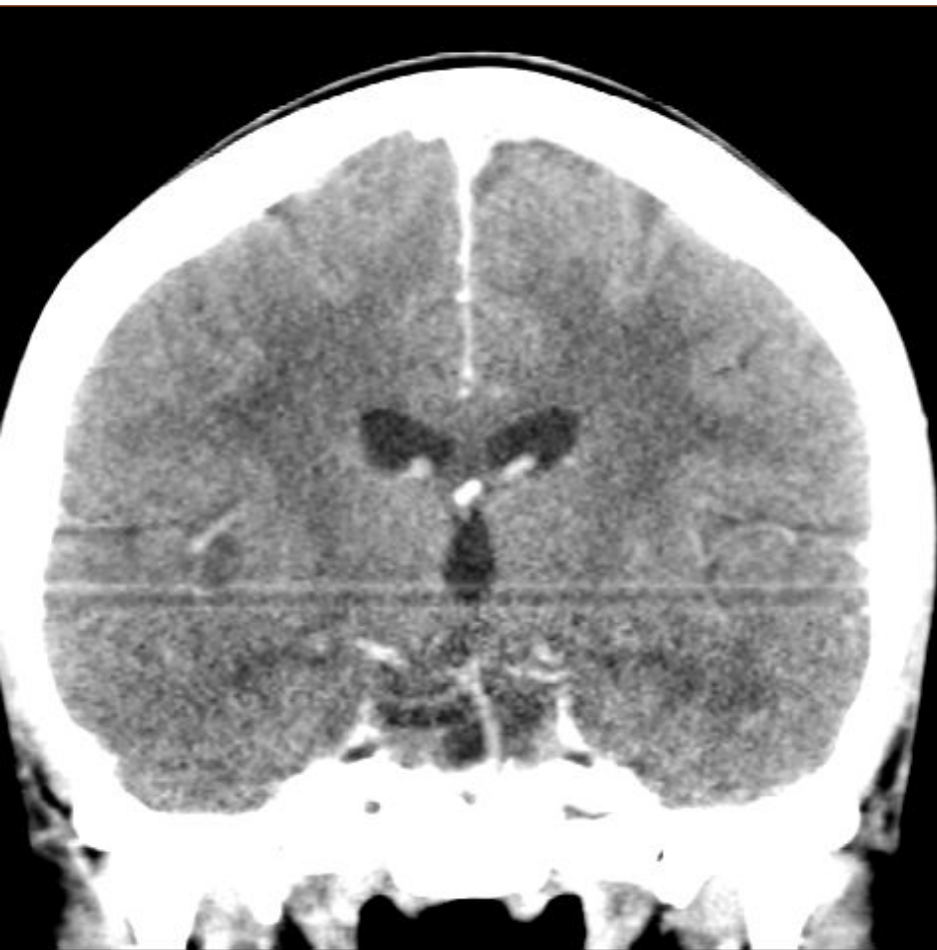# ŠEDÁ HMOTA

❖ SYMETRIE, HETEROTOPIE, ATROFIE, EDÉM



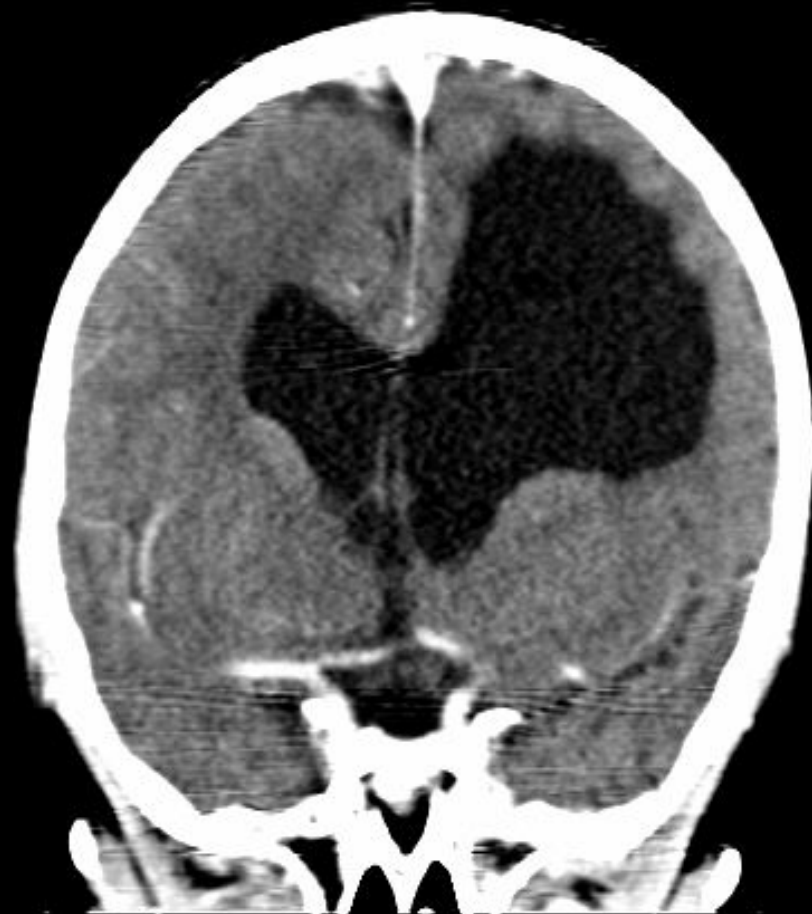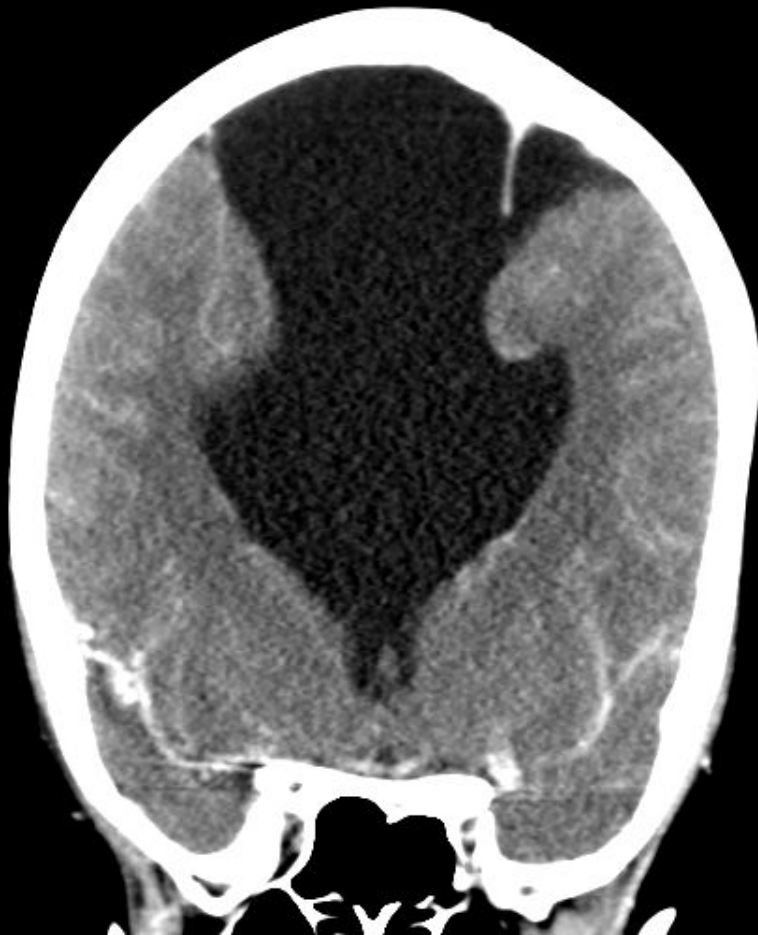# BÍLÁ HMOTA

❖ SYSTÉMOVÁ POSTIŽENÍ, TOXICKÉ VLIVY, HYPOXIE, EDÉM



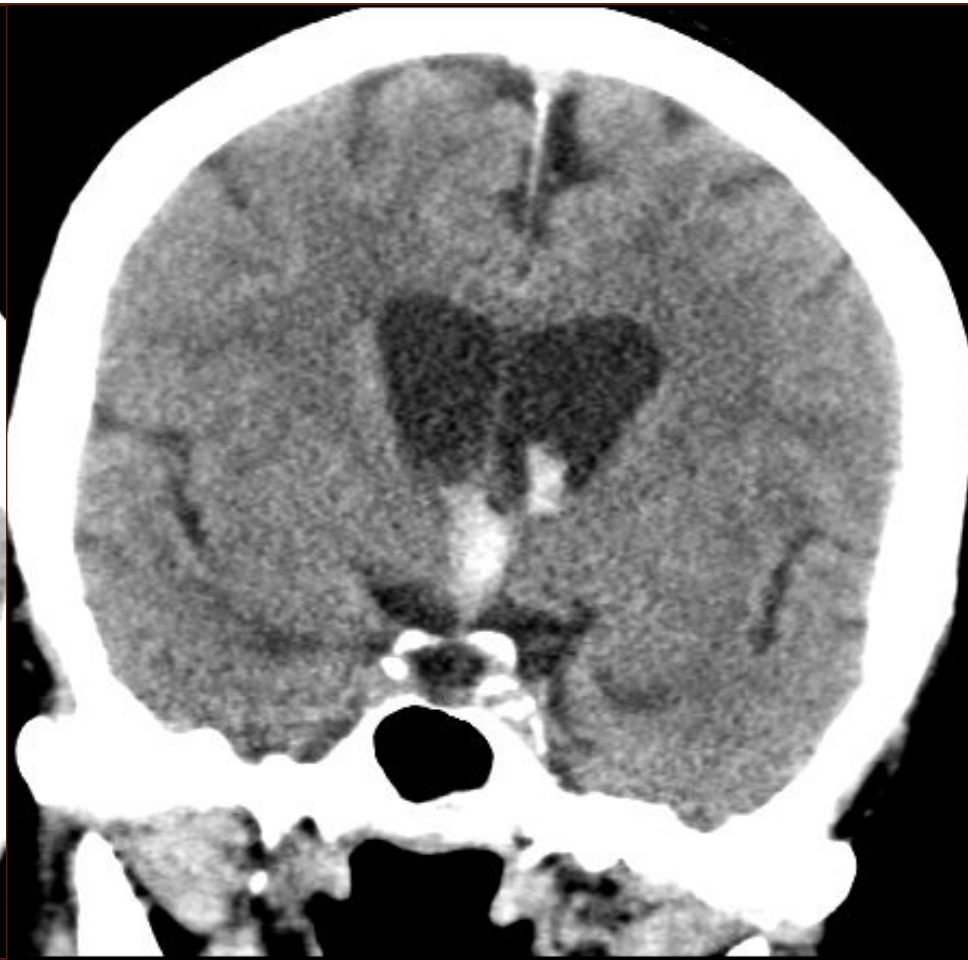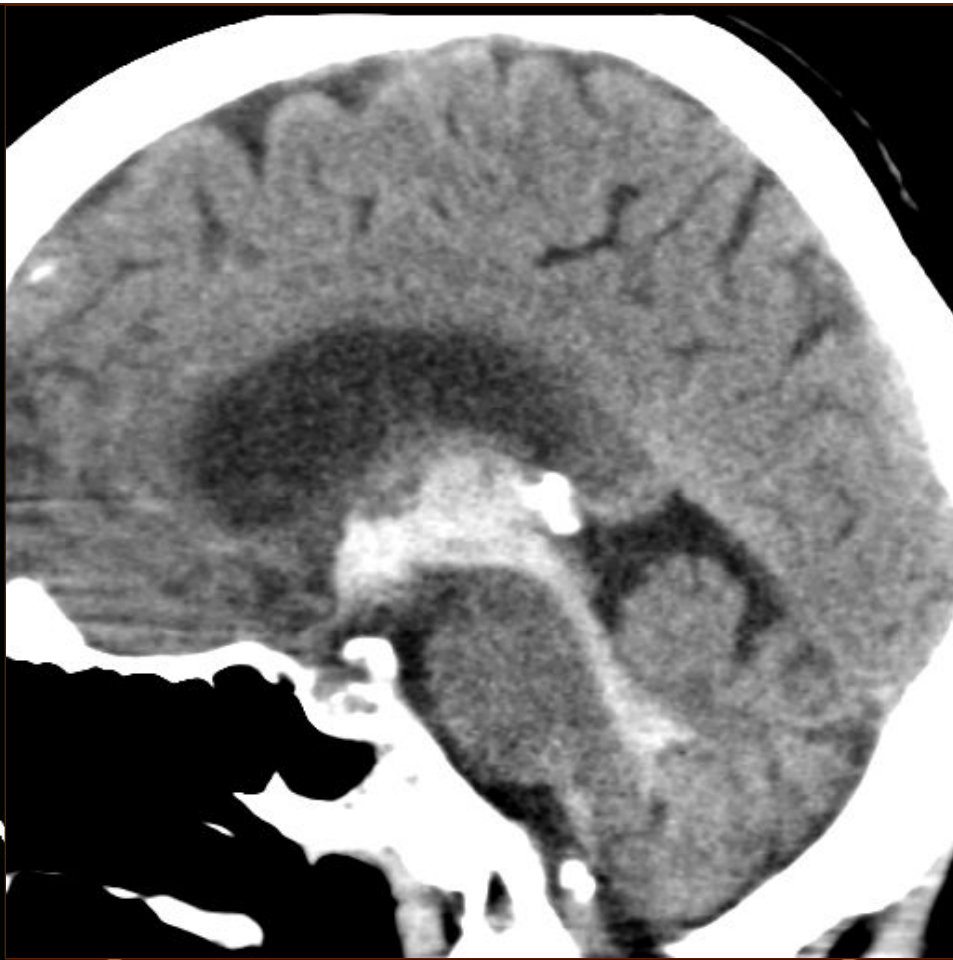
# KOMOROVÁ SOUSTAVA

❖ ŠÍŘE, VZÁJEMNÁ KOMUNIKACE, UTVÁŘENÍ, SYMETRIE



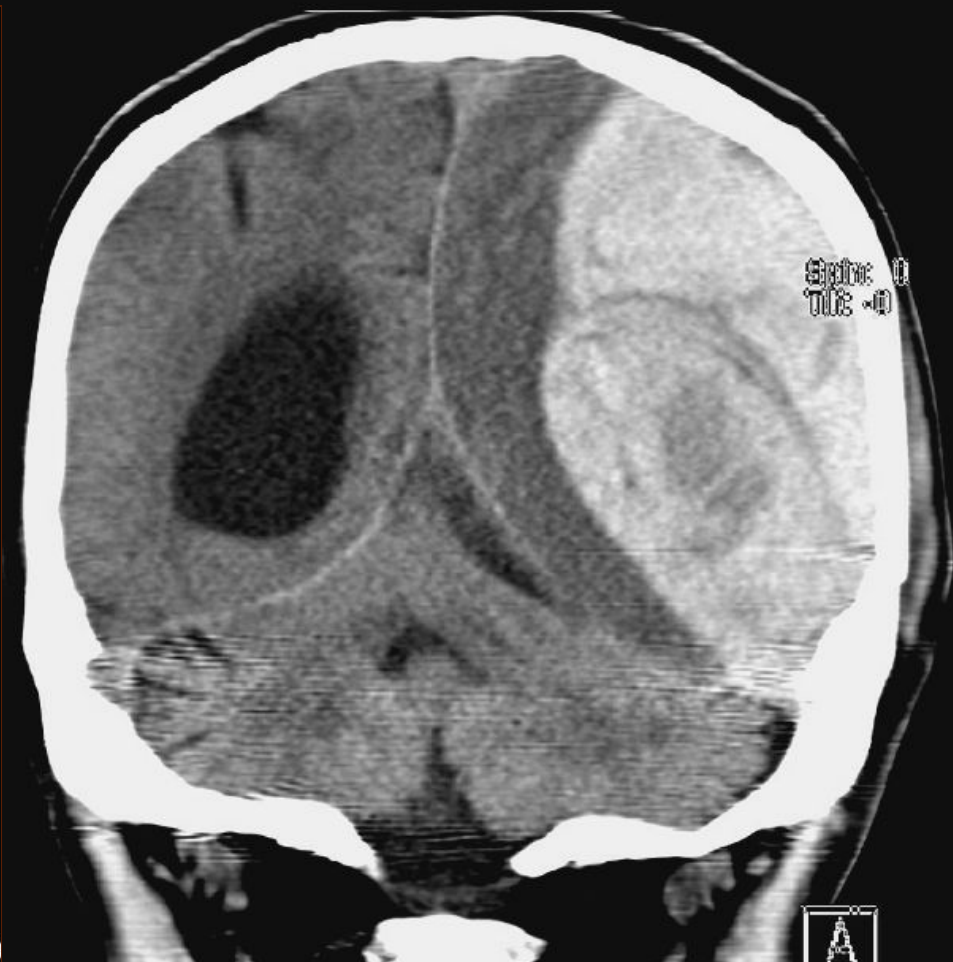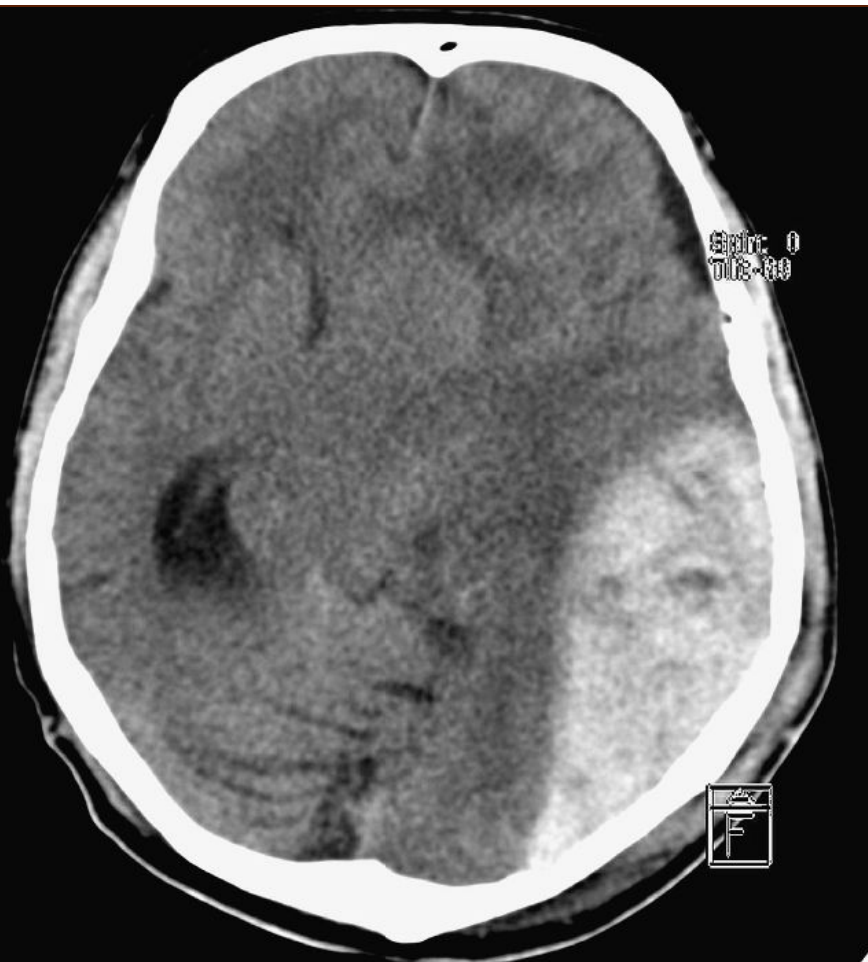# LIKVIOROVÉ CESTY

❖ OBSAH, ŠÍŘE, PRŮCHODNOST



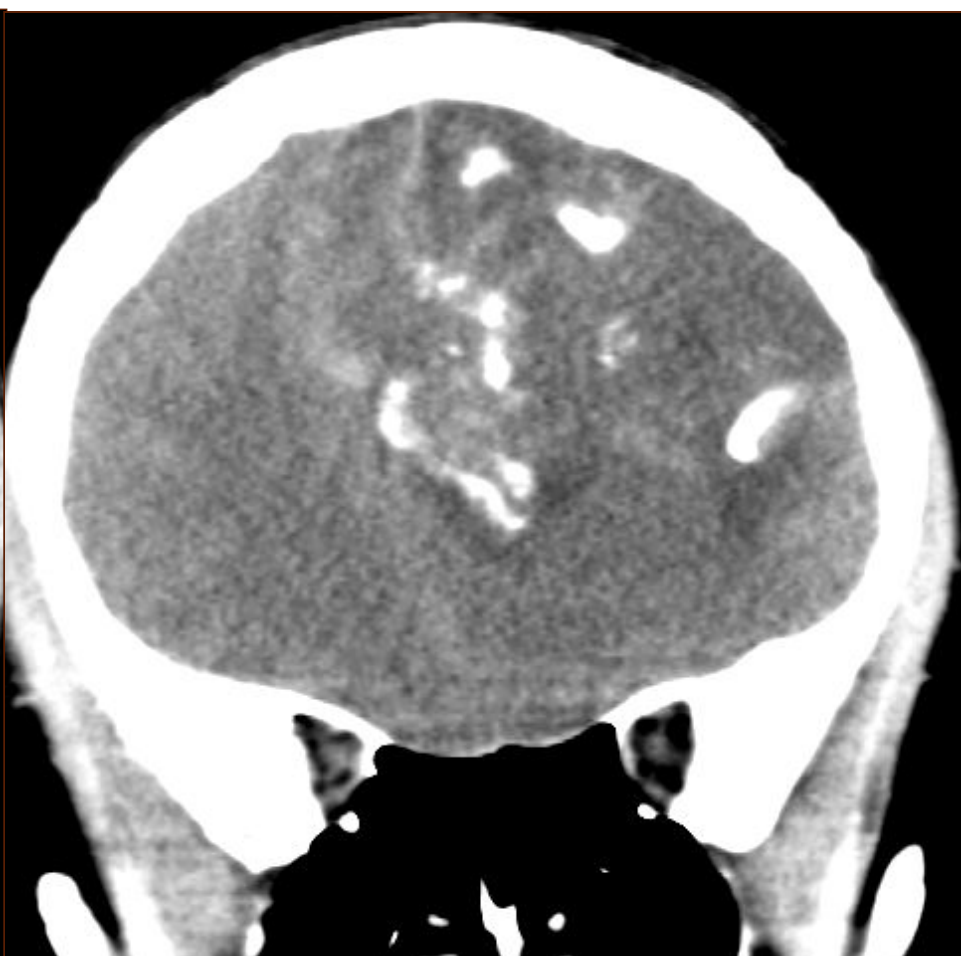
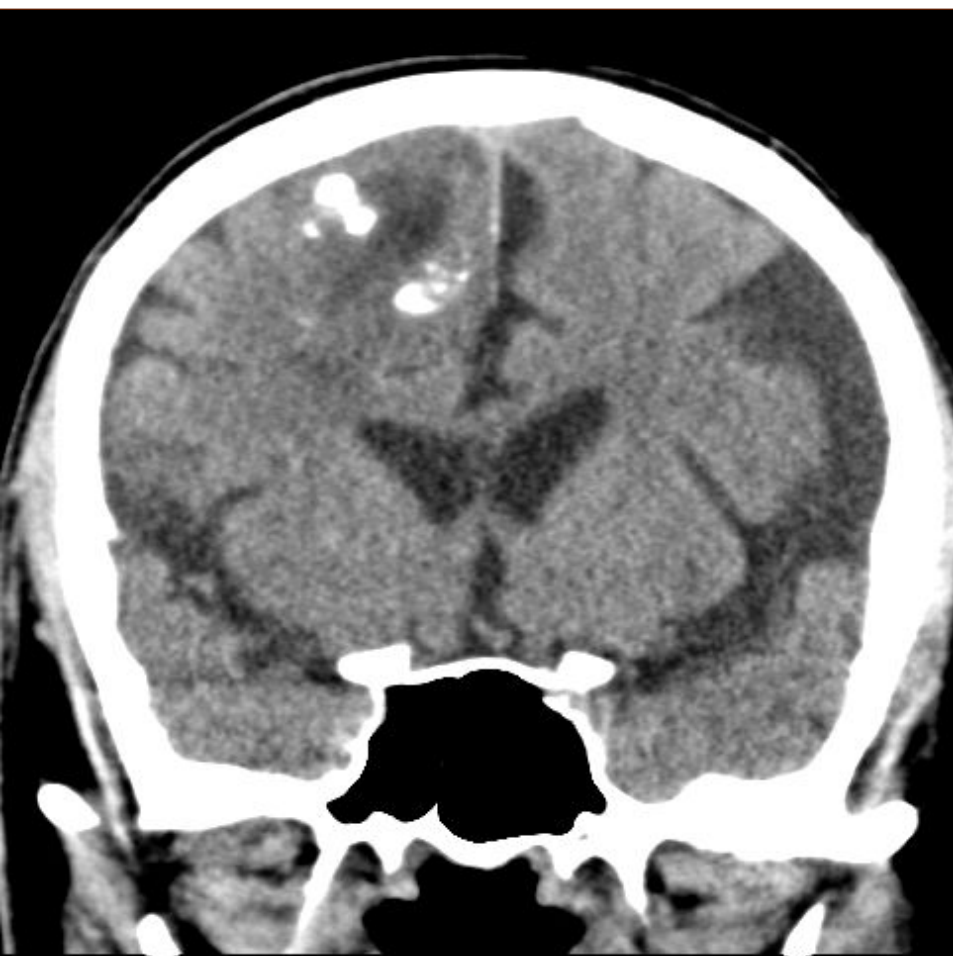# ŠÍŘE KOMOROVÉ SOUSTAVY

❖ ROZŠÍŘENÍ, ZÚŽENÍ, SYMETRIE



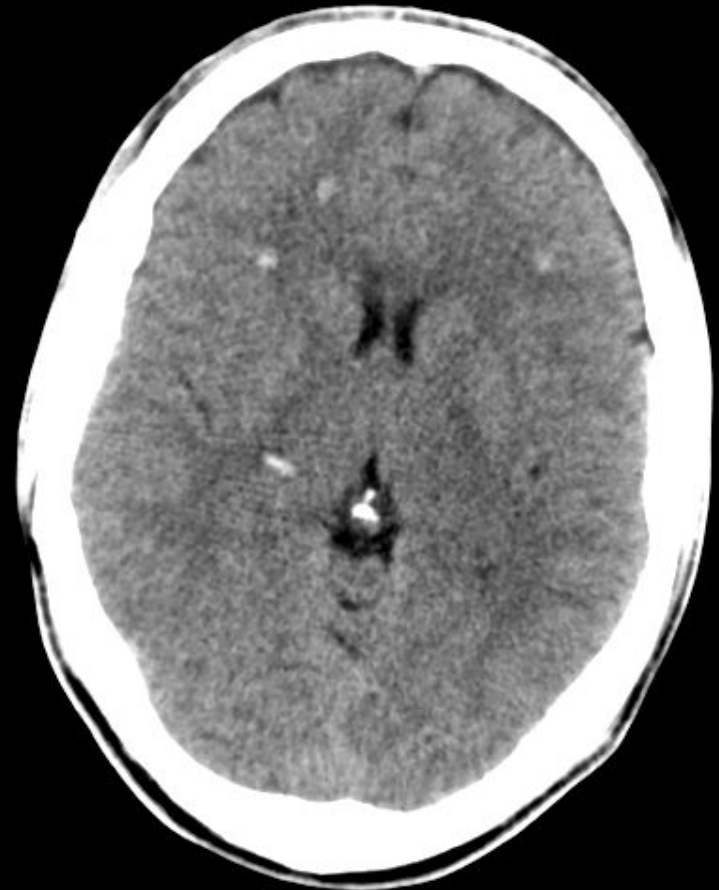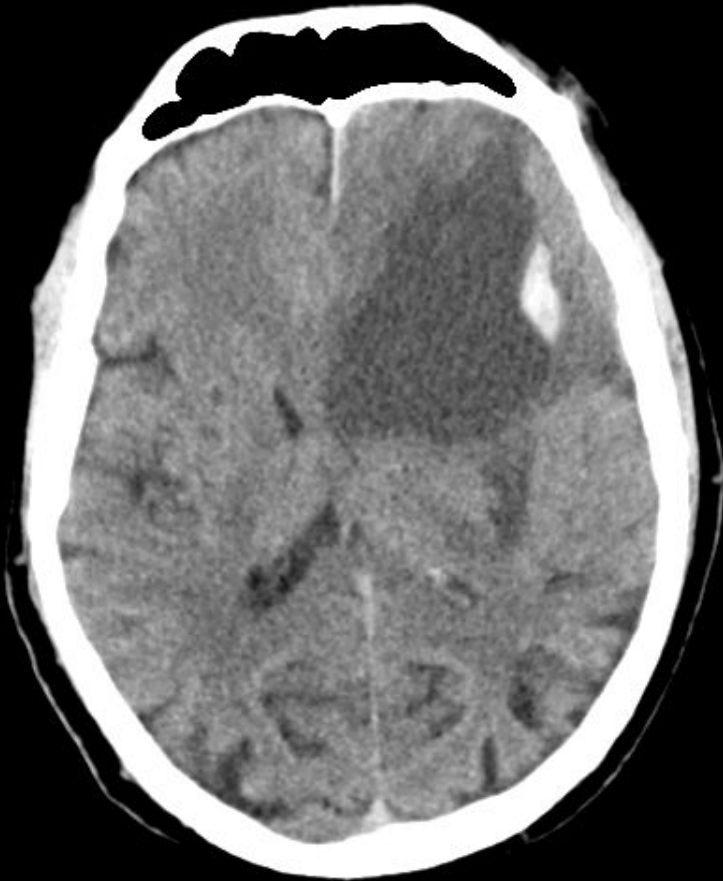# KALCIFIKACE

❖ SYMETRICKÉ, HRUDKOVITÉ, NEPRAVIDELNÉ, MENINGEÁLNÍ



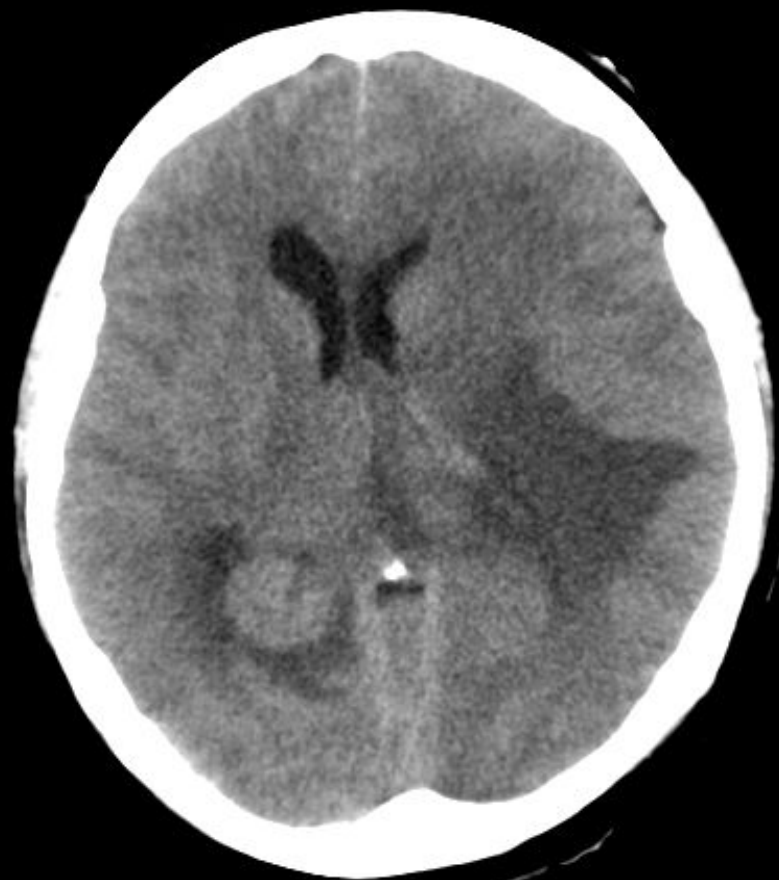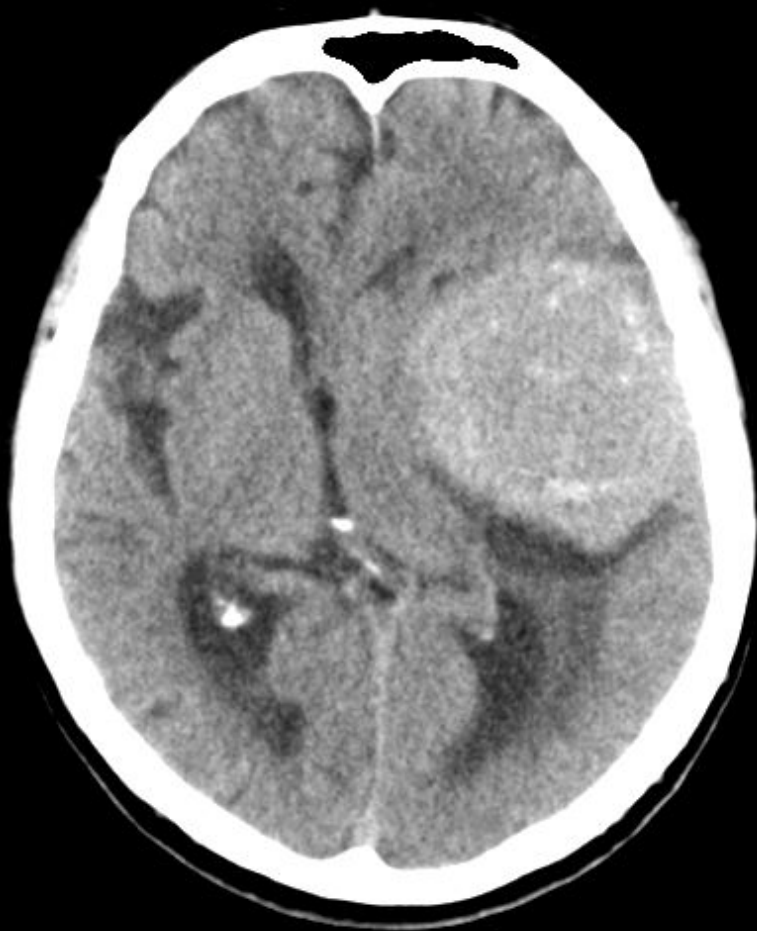# KREV

❖ LOKALIZACE, STUPEŇ DEGRADACE HEMOGLOBINU



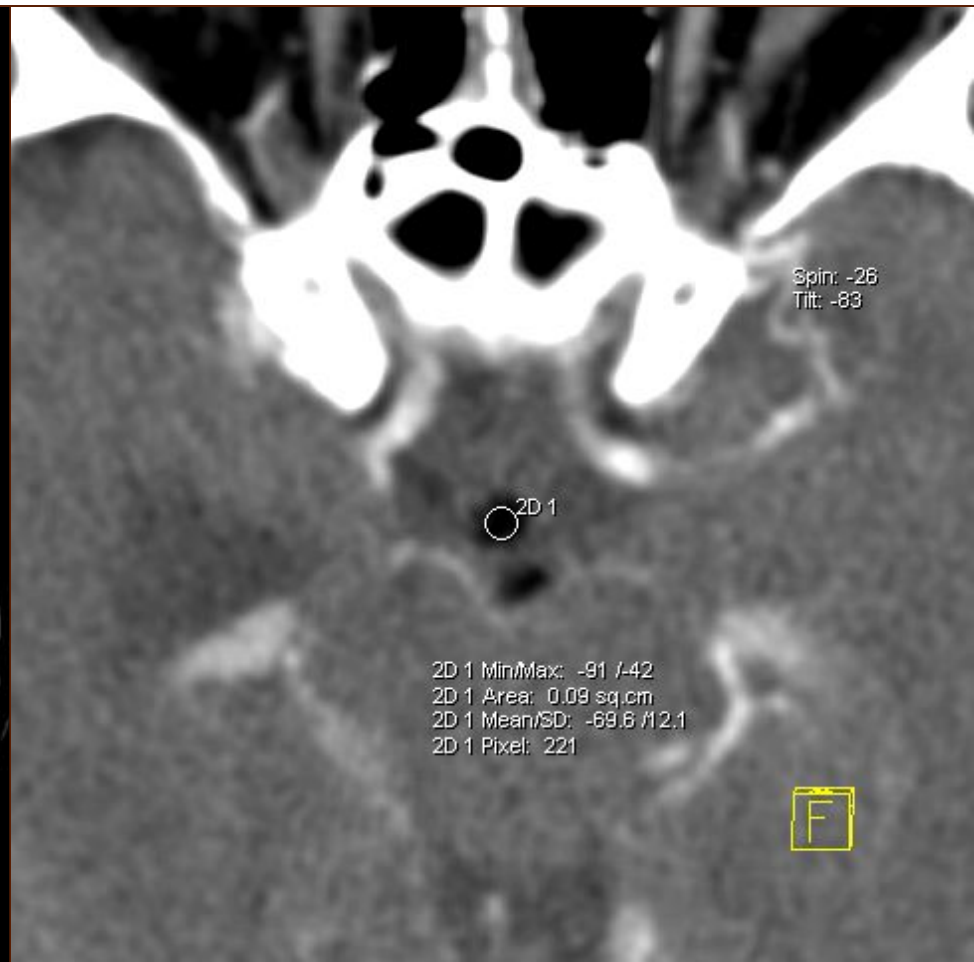
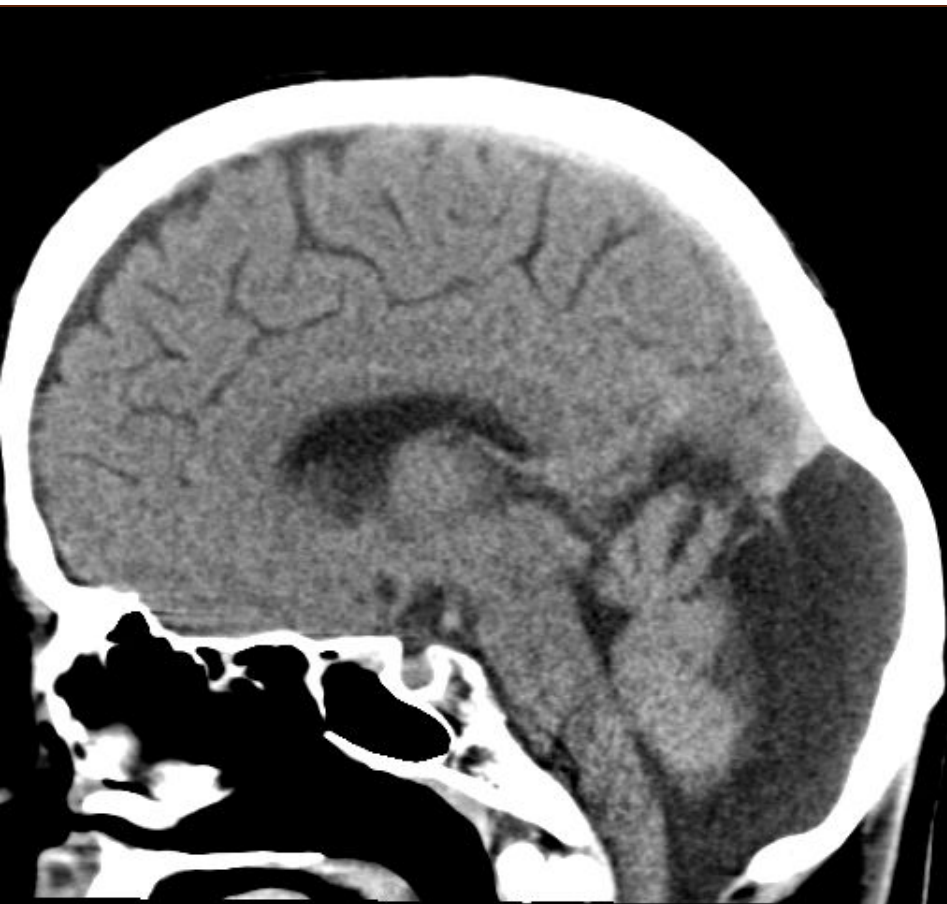# HYPERDENZNÍ ÚTVARY

❖ LOKALIZACE, STRUKTURA



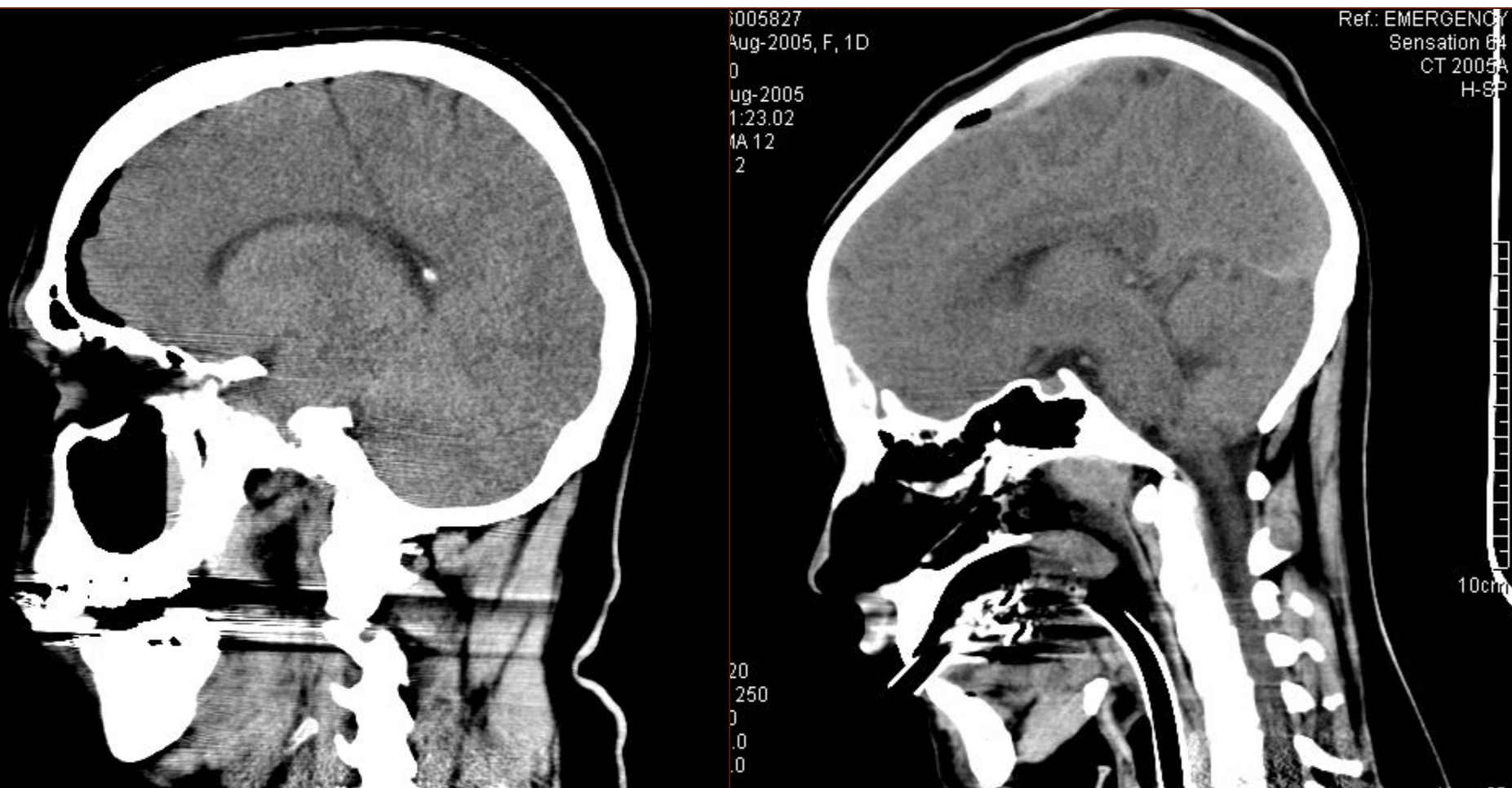
# HYPODENZNÍ ÚTVARY

❖ LIKVORU PODOBNÁ DENZITA, TUK



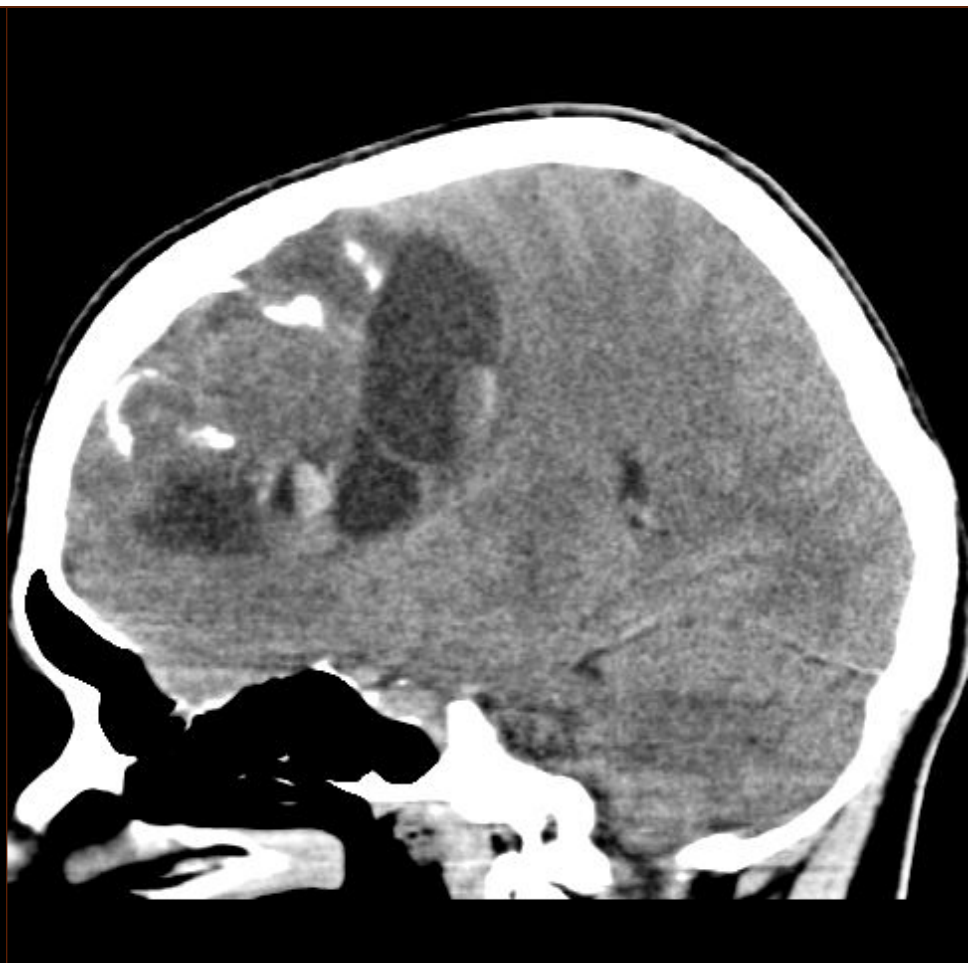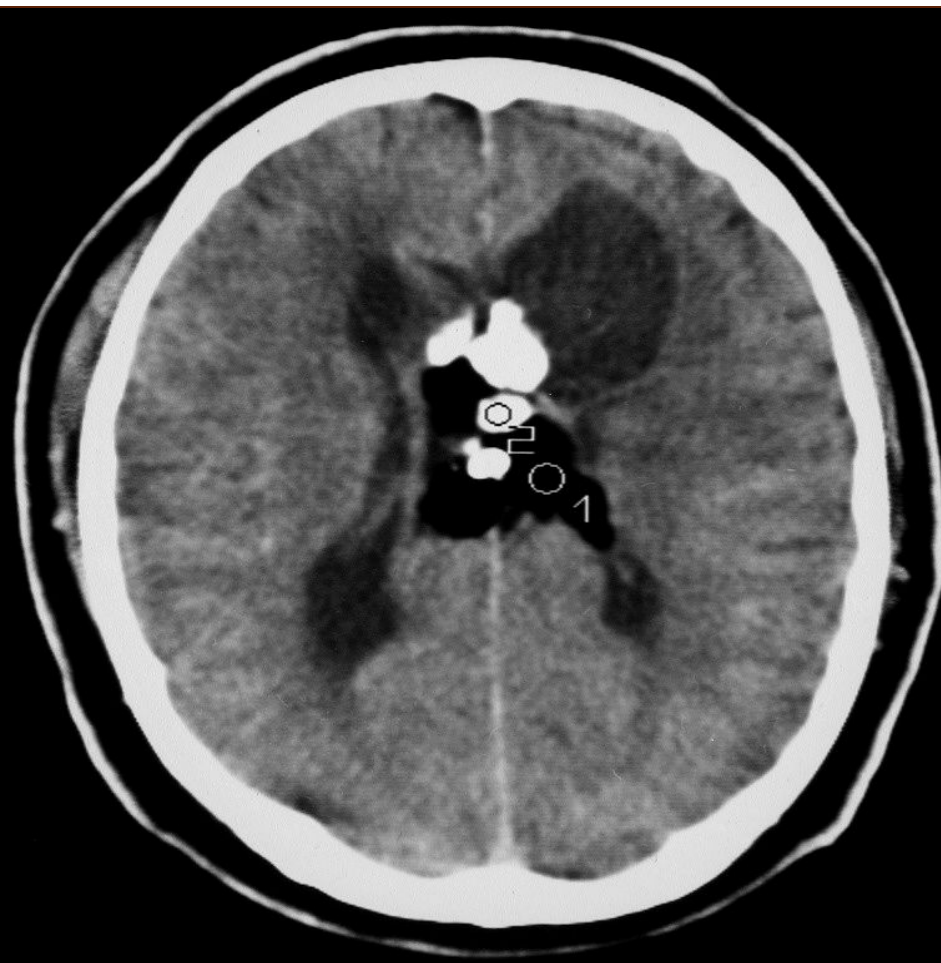# VZDUCH

❖ LOKALIZACE, MNOŽSTVÍ



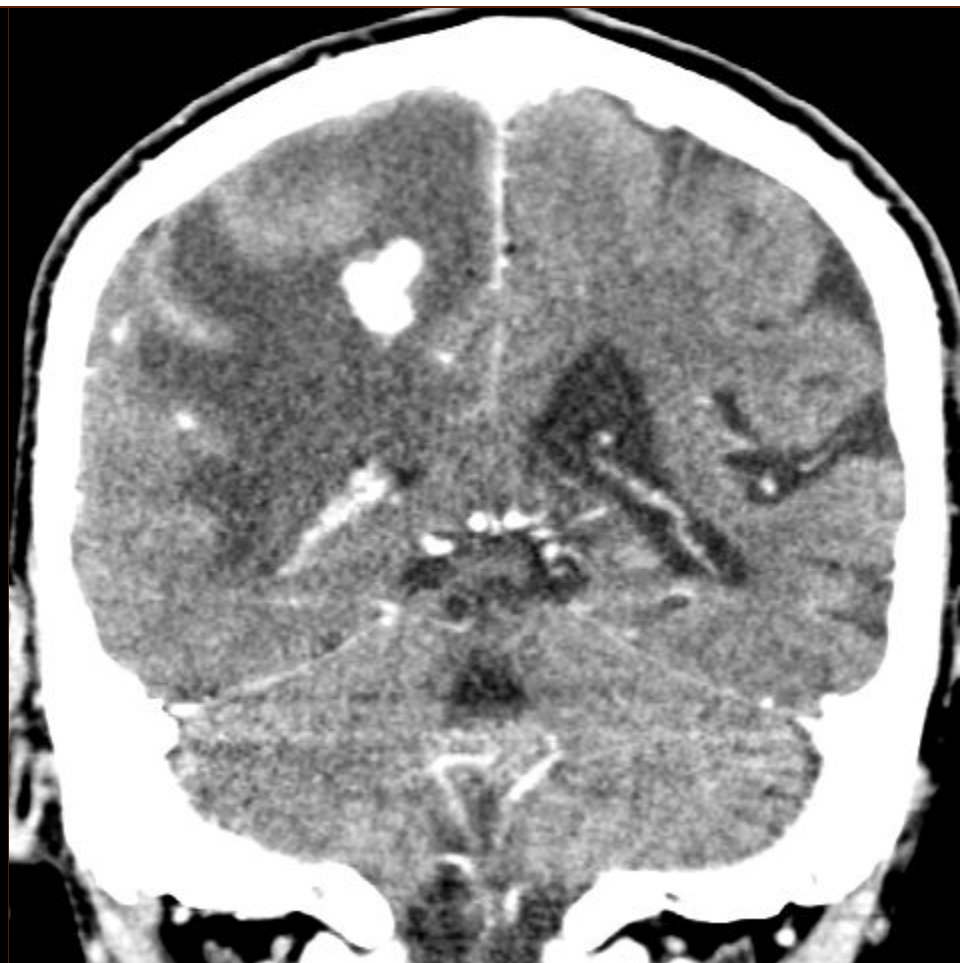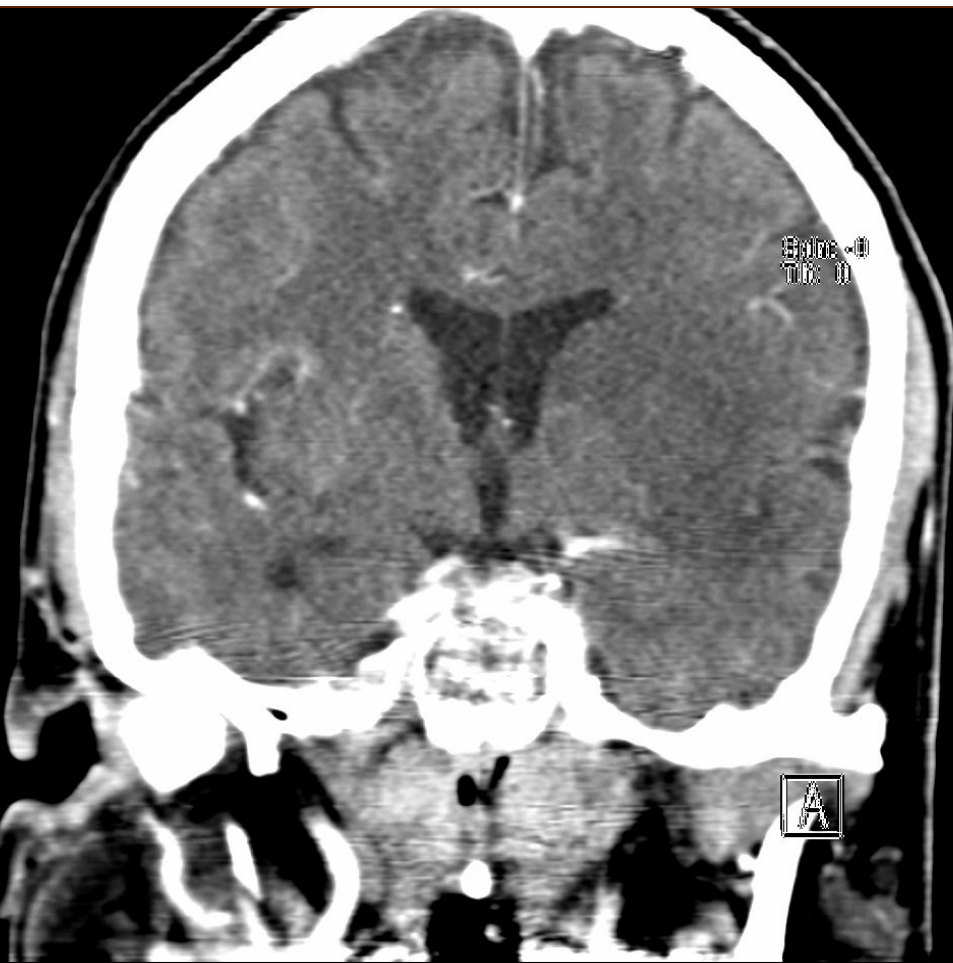
# KOMPLEXNÍ ÚTVARY

❖ ULOŽENÍ, JEDNOTLIVÉ KOMPONENTY



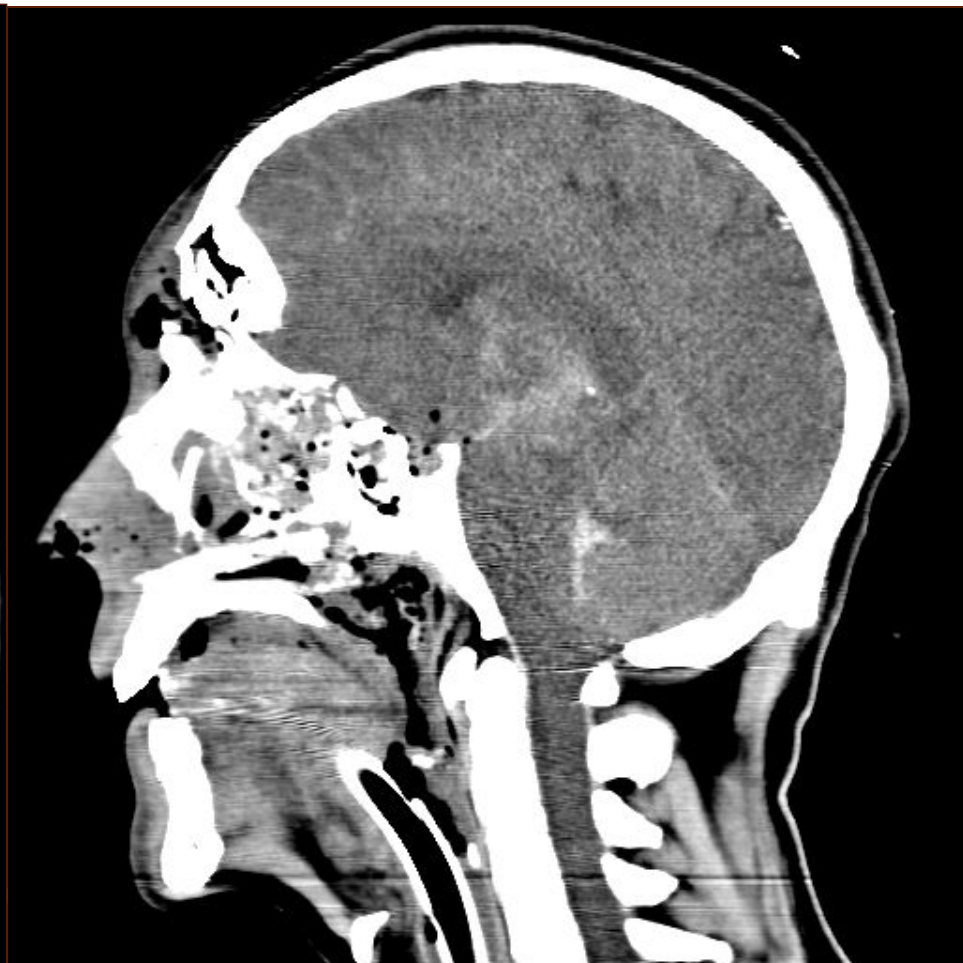
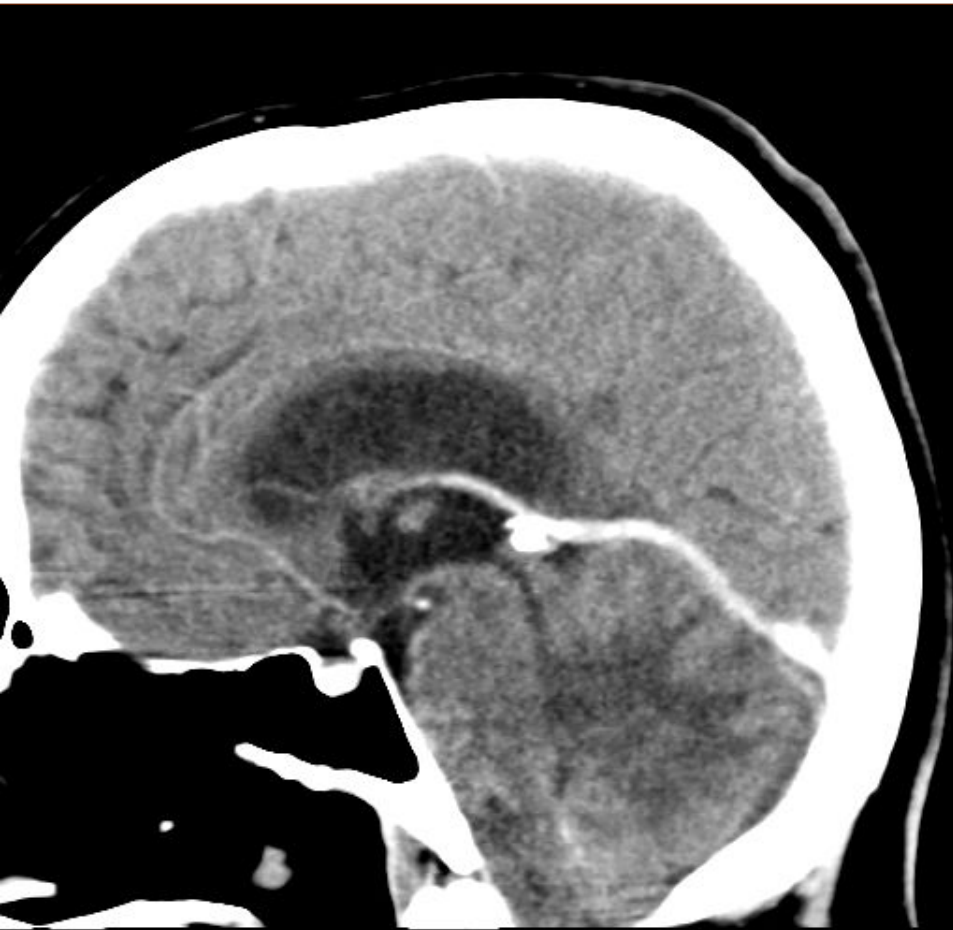
# EDÉM

❖ ROZSAH, SYMTERIE, INTRACELULÁRNÍ, VASOGENNÍ



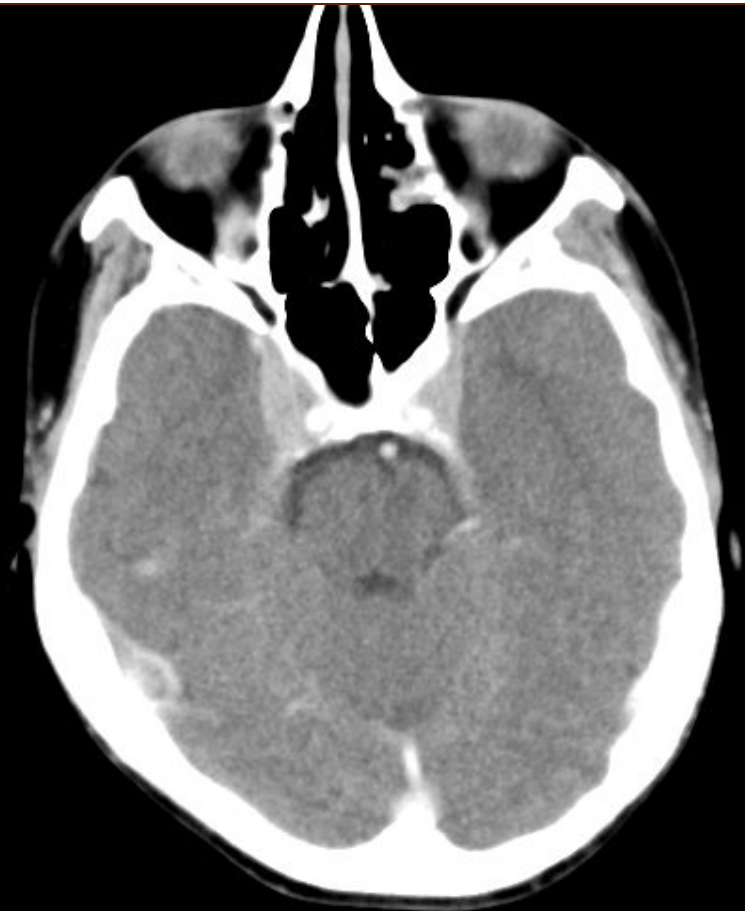
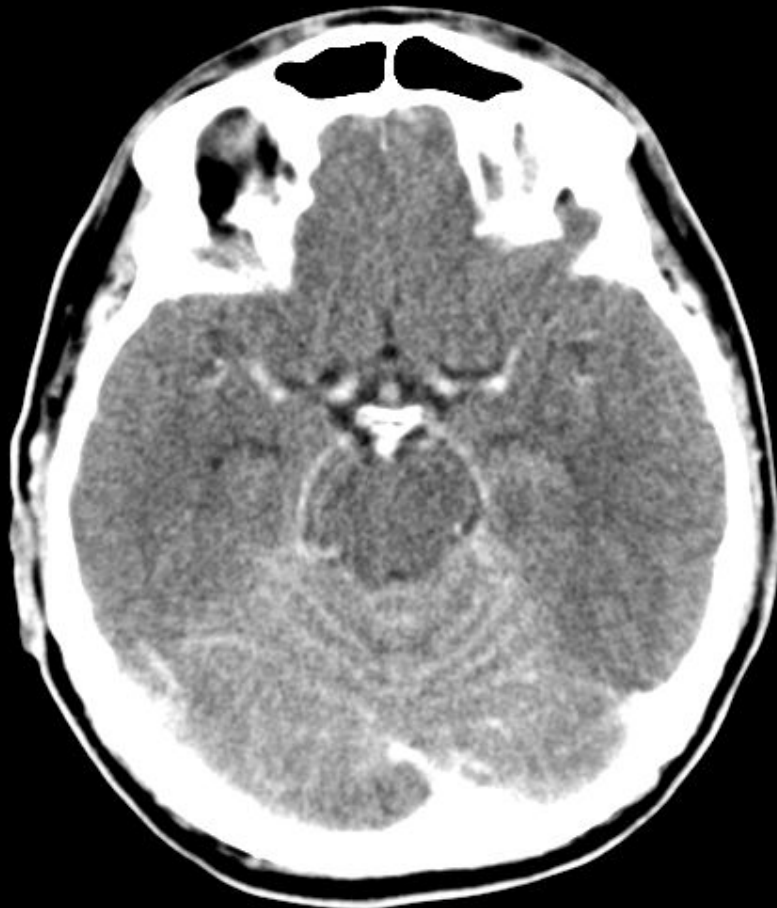# HERNIAČNÍ JEVY

❖ SUBFALCINNÍ, TEMPORÁLNÍ, TRANSTENTORIÁLNÍ, OKCIPITÁLNÍ



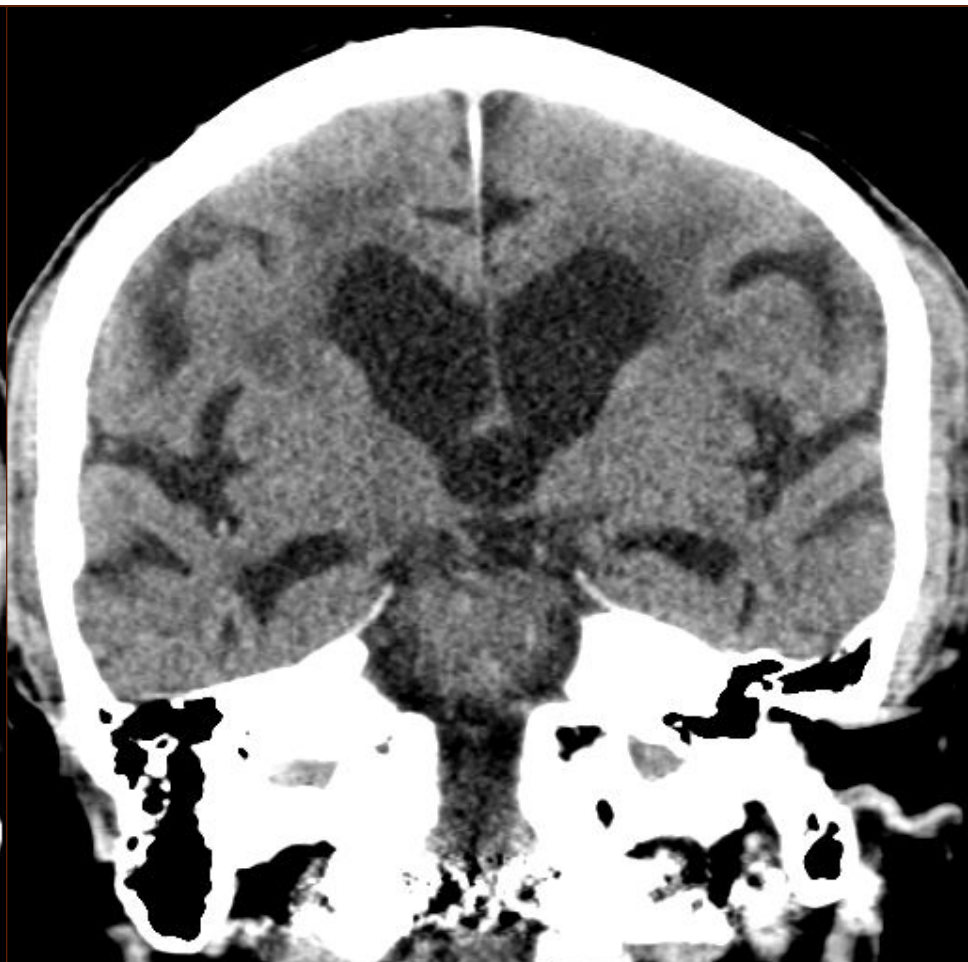
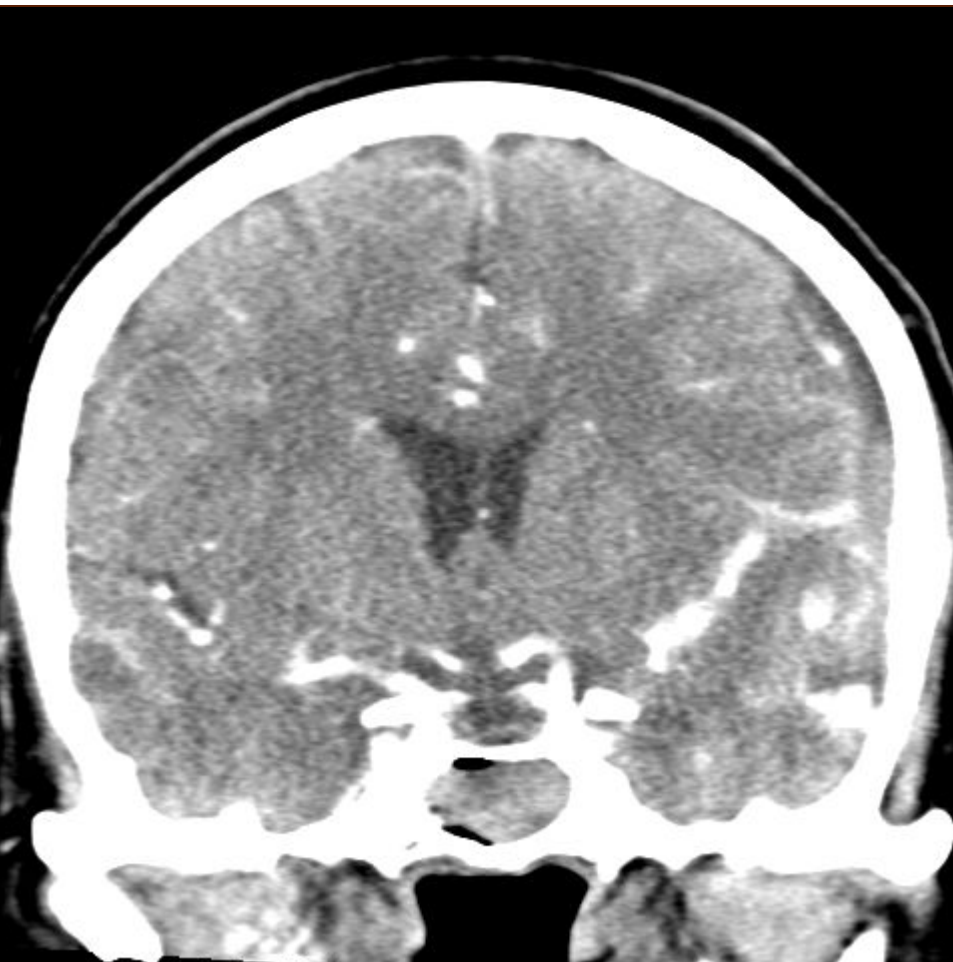
# MENINGY

❖ POSTIŽENÍ LEPTOMENINX, PACHYMENINX



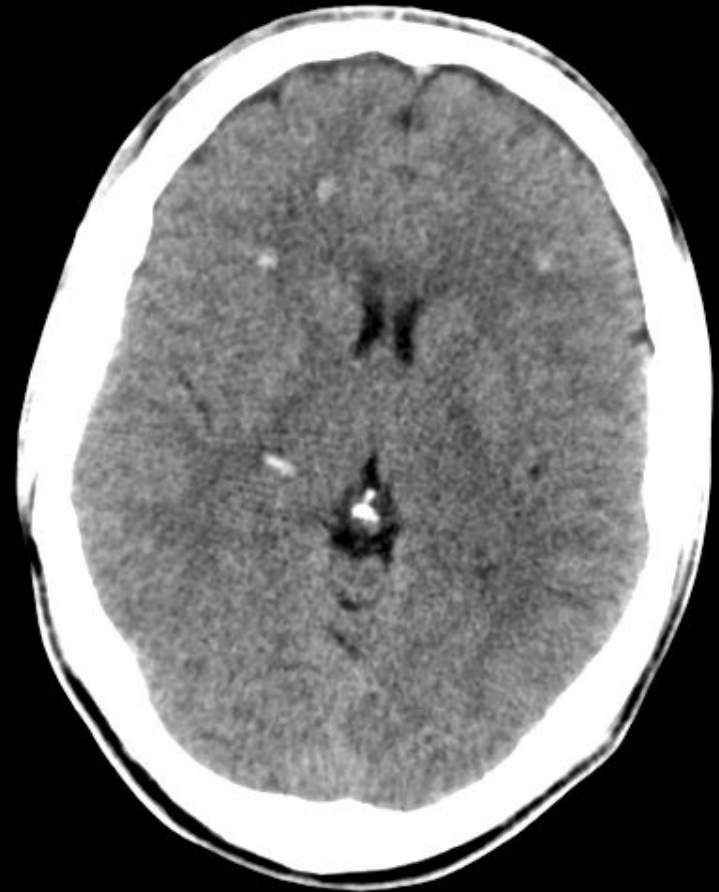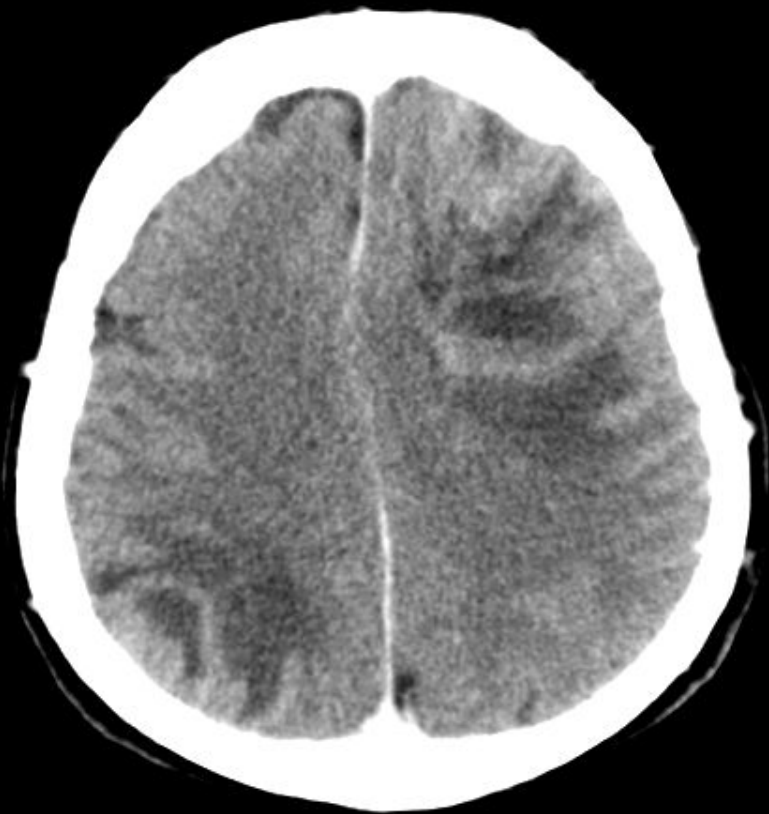# MENINGEÁLNÍ PROSTORY

❖ EPIDURÁLNÍ, SUBDURÁLNÍ, SUBARACHNOIDÁLNÍ



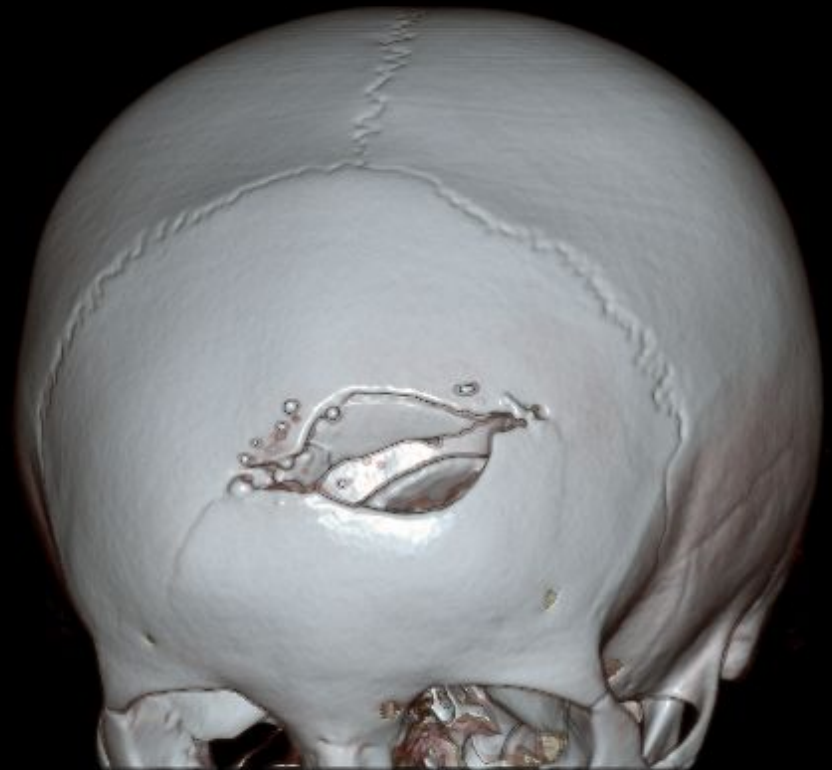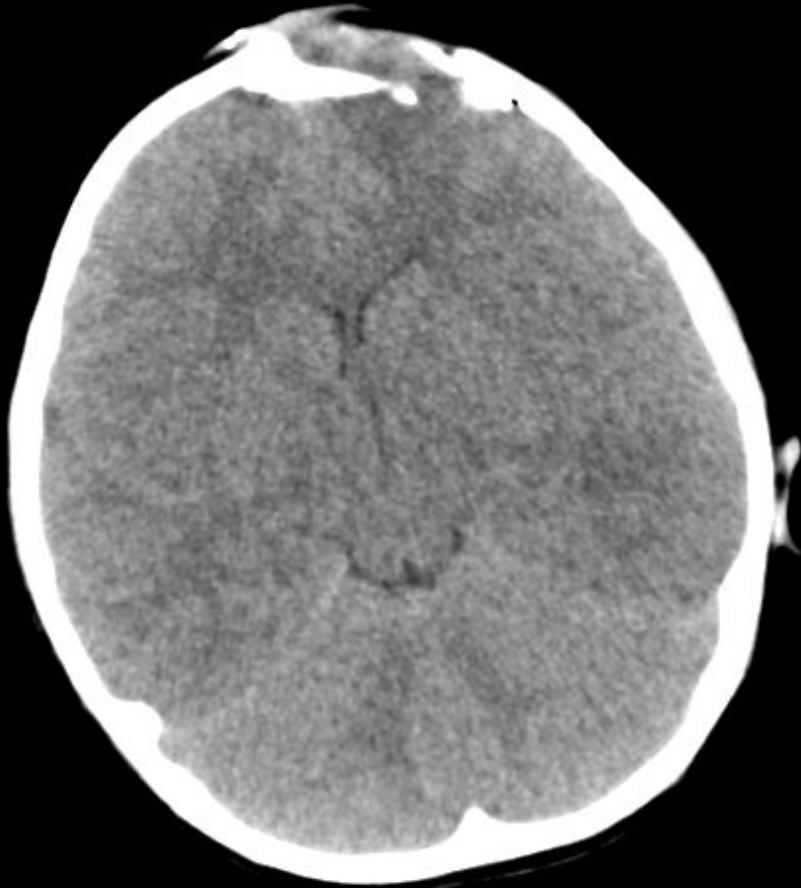
# ČETNOST LOŽISEK

❖ SOLITÁRNÍ, VÍCEČETNÁ, MNOHOČETNÁ



# NEUROKRANIUM

❖ VŽDY POUŽÍT KOSTNÍ OKÉNKO



# NEUROKRANIUM

❖ VŽDY POUŽÍT KOSTNÍ OKÉNKO

