

Nadledviny

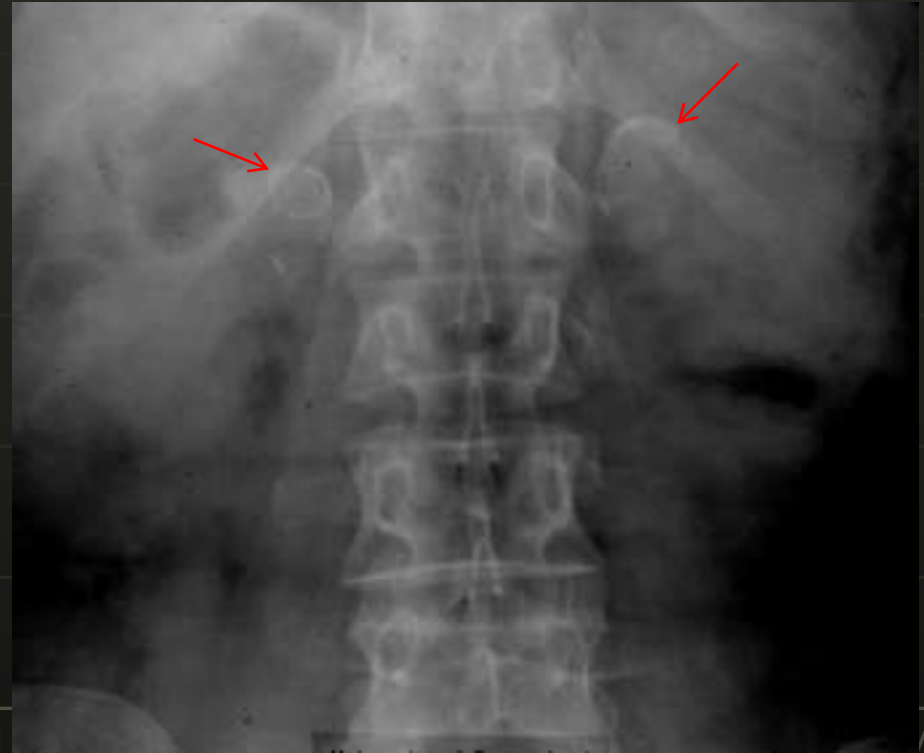
# Zobrazovací metody

- Prostý snímek
- Ultrasonografie
- Výpočetní tomografie
- Magnetická rezonance
- Angiografie

# Prostý snímek

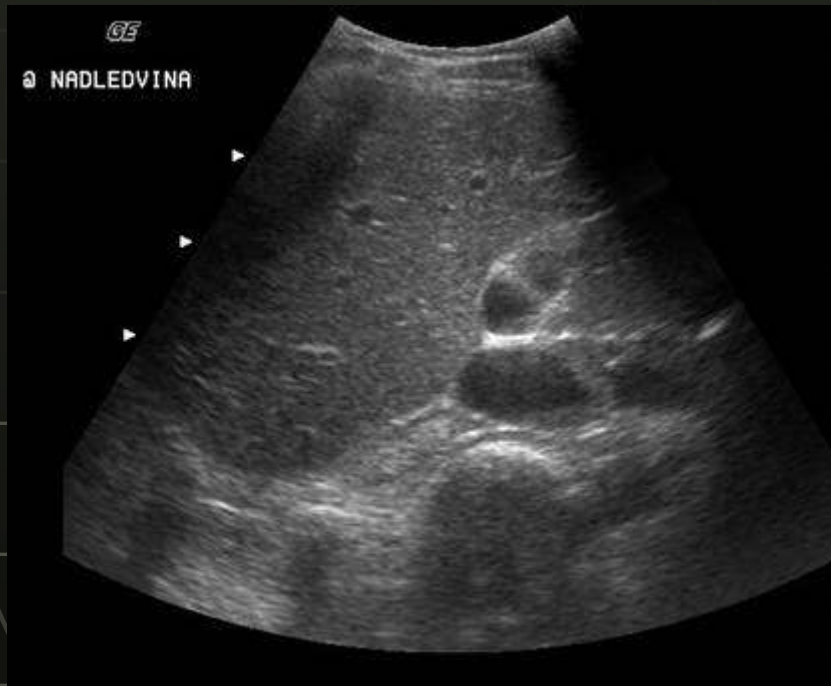## ■ Kalcifikace

- po krvácení
- TBC
- tumory

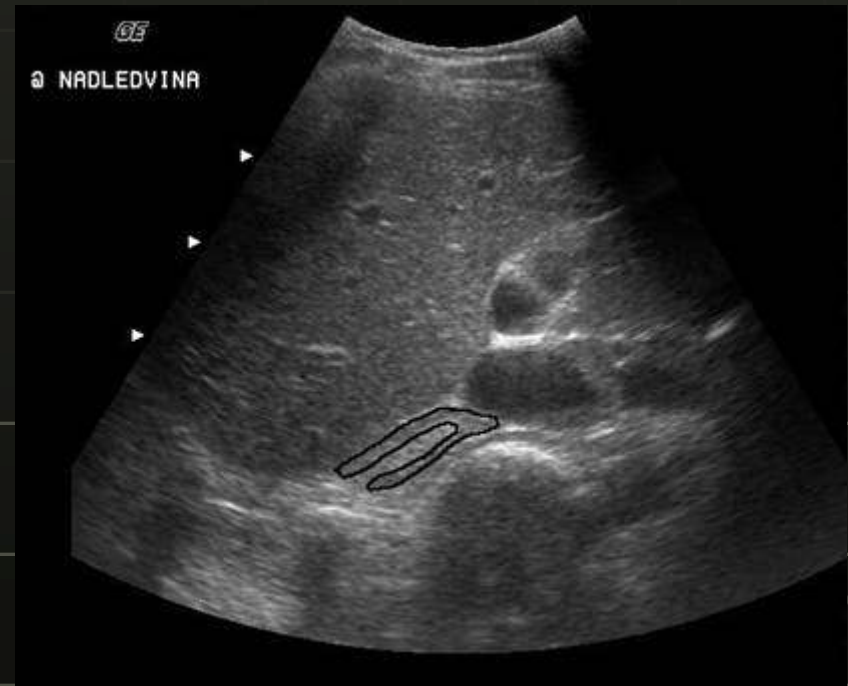

# Ultrasonografie

- Nadledviny jsou obvykle detekovatelné až při zvětšení (výjimka: děti a asthenici)
- Méně spolehlivá než CT (plyn, obezita)

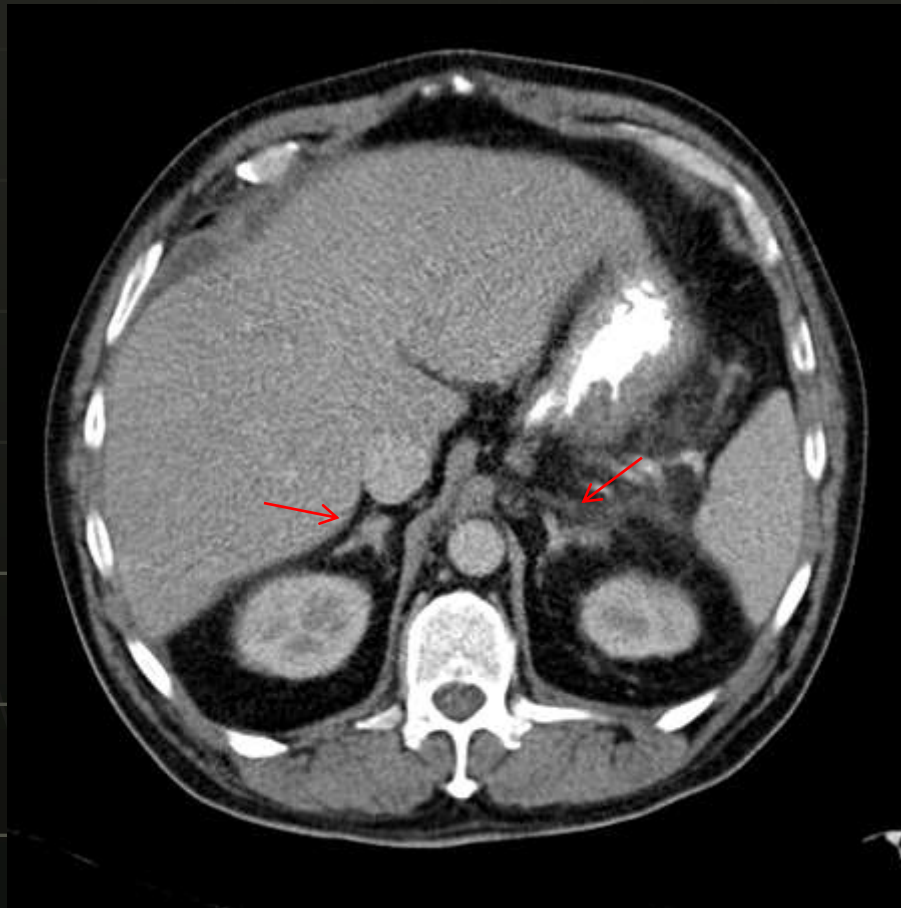


Normální nadledvina

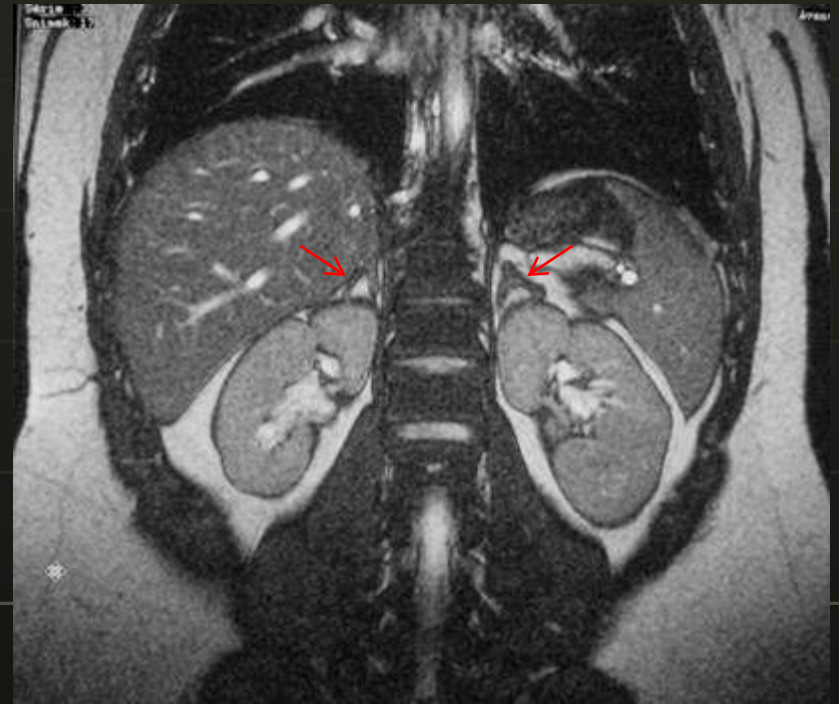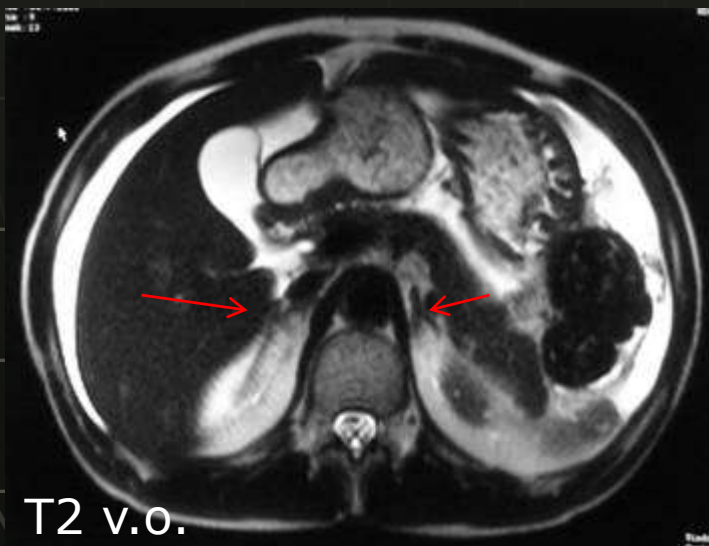

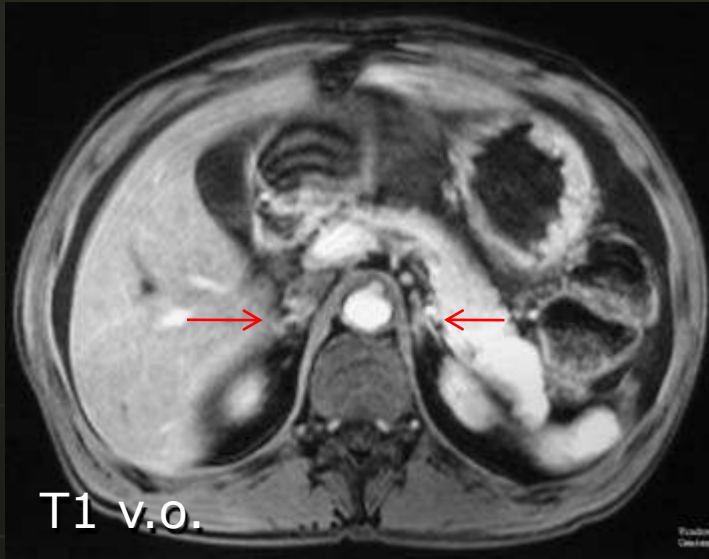
# Výpočetní tomografie

- Spolehlivější než USG (odpadají limitace)

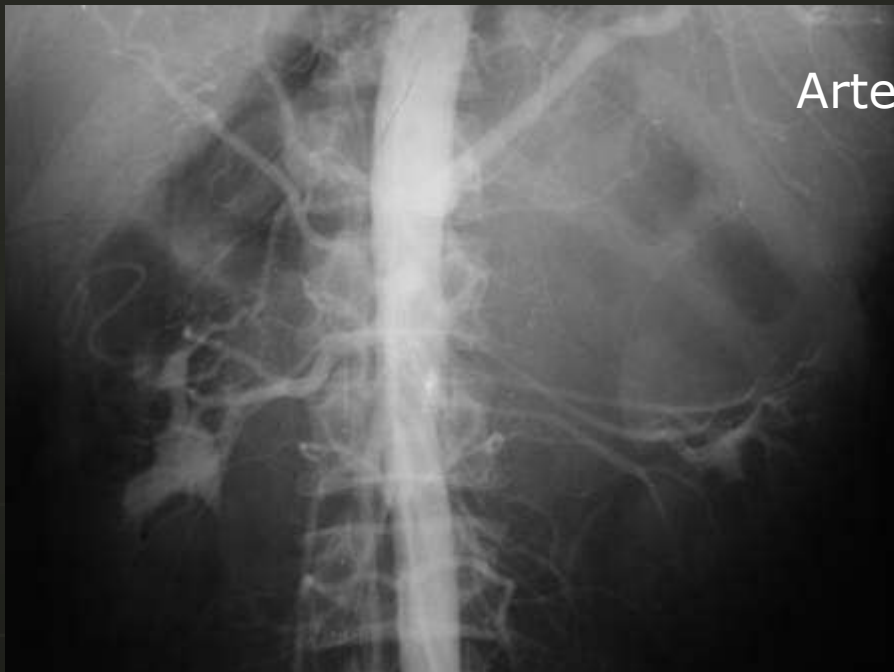

# Magnetická rezonance

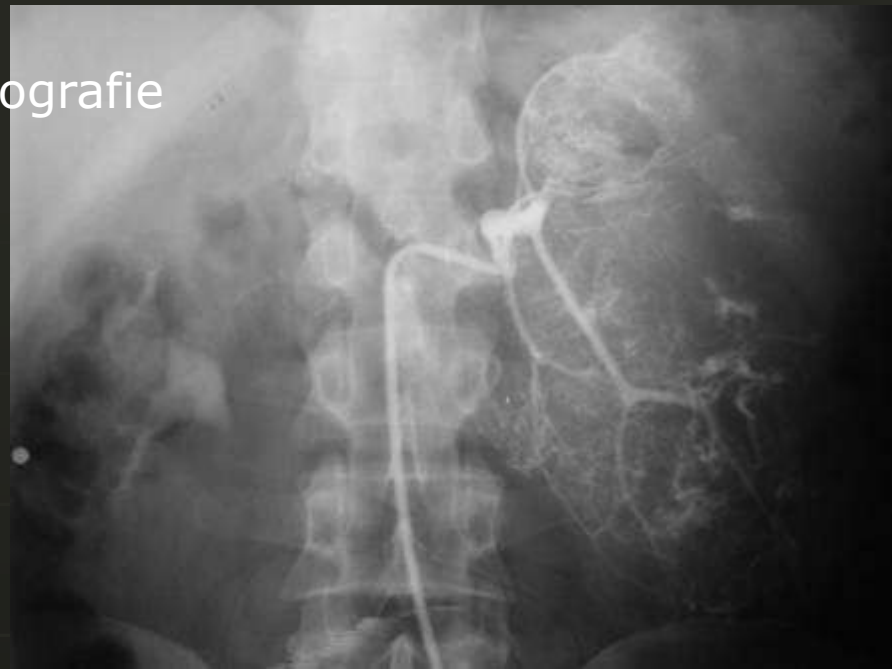

# Angiografie

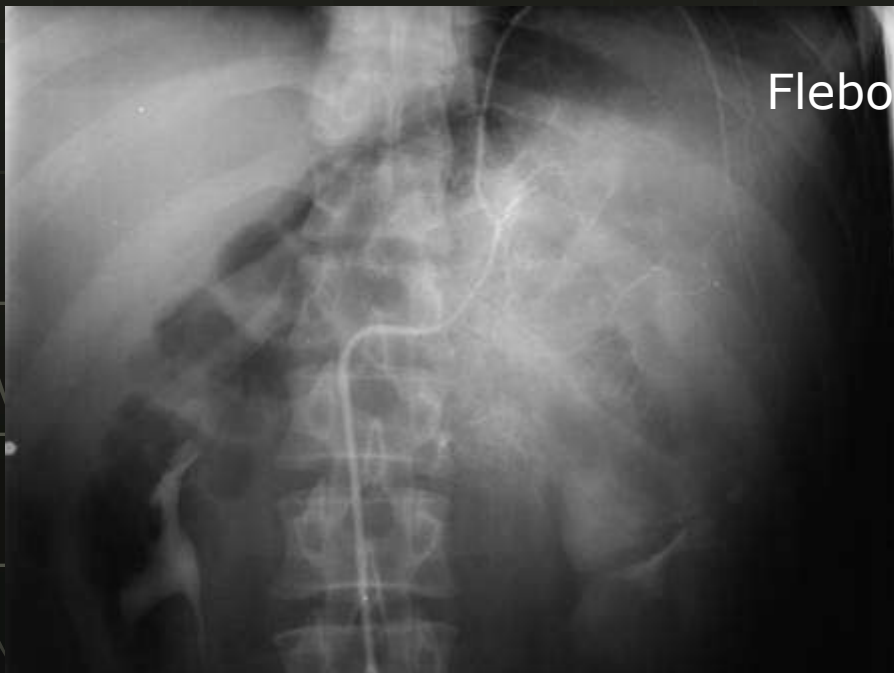
- Arteriografie – detekce nádorové vaskularizace (feochromocytom)
- Flebografie – odběr krve ke stanovení hladin hormonů



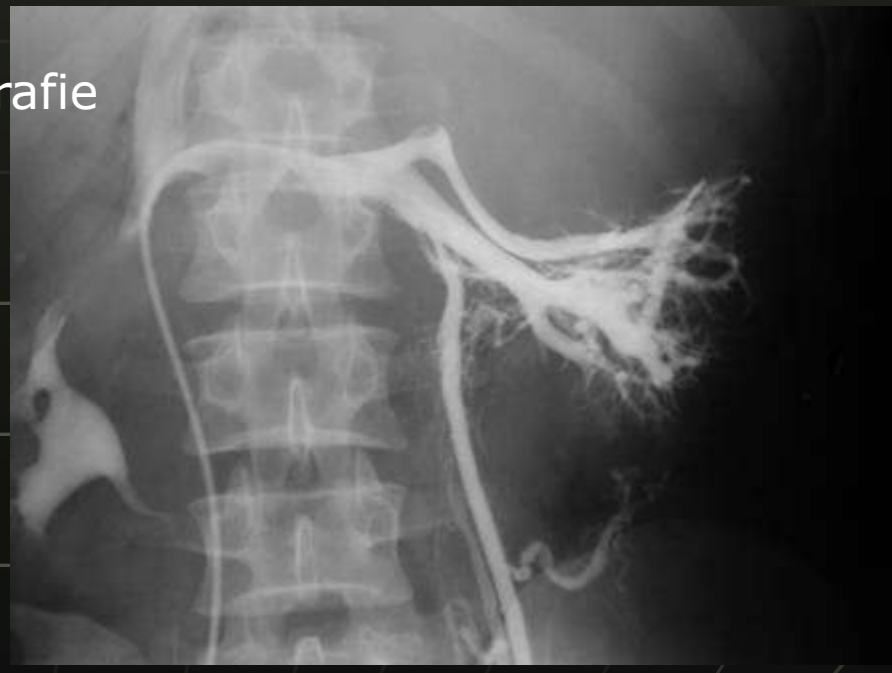Arteriografie



Karcinom nadledvin



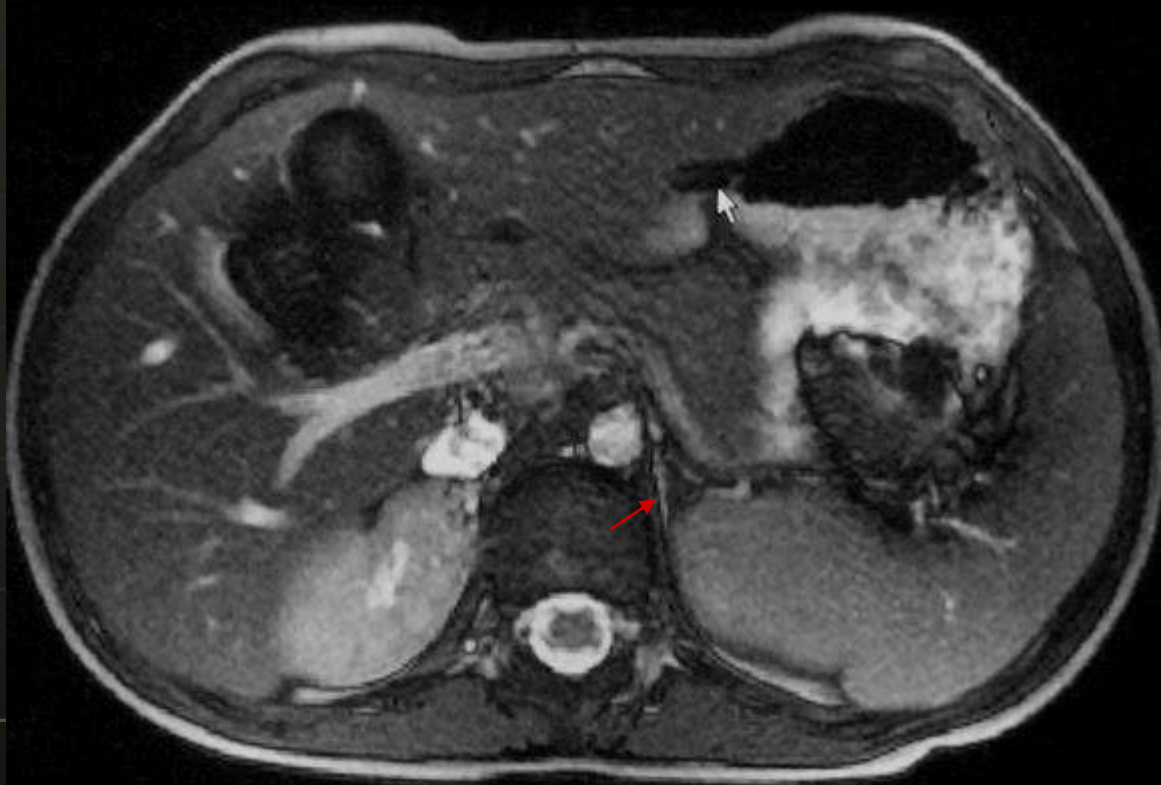
Flebografie



# Patologické stavy

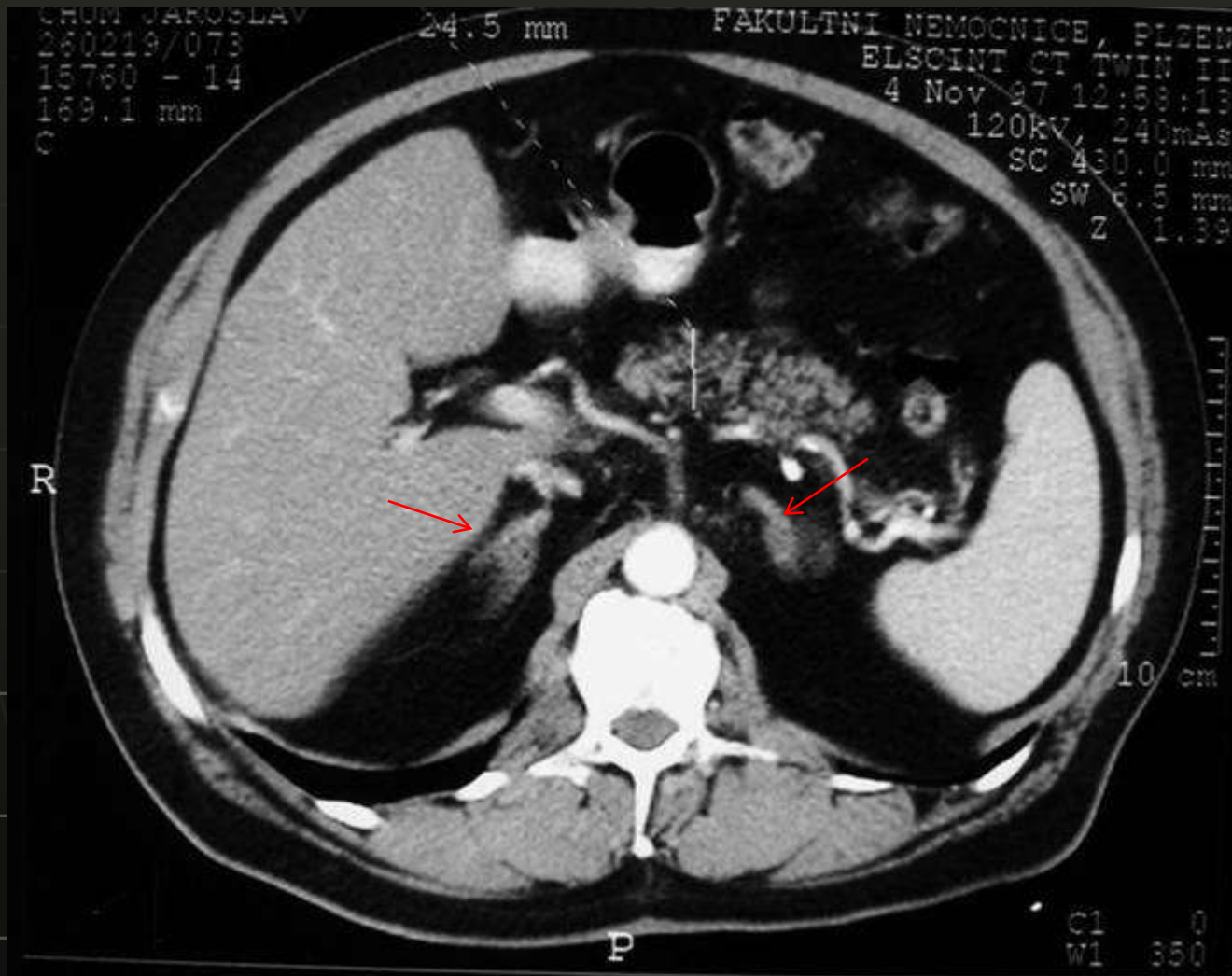
- Atrofie
- Hypoplazie
- Hyperplazie
- Primární nádory
  - hormonálně inaktivní
  - hormonálně aktivní
    - kůra - adenom
      - karcinom
      - myelolipom
    - dřeň - feochromocytom
      - neuroblastom (děti)
- Metastázy (plíce, prs, ledviny)
- Krvácení
- TBC epinefritida

# Hypoplazie / aplazie

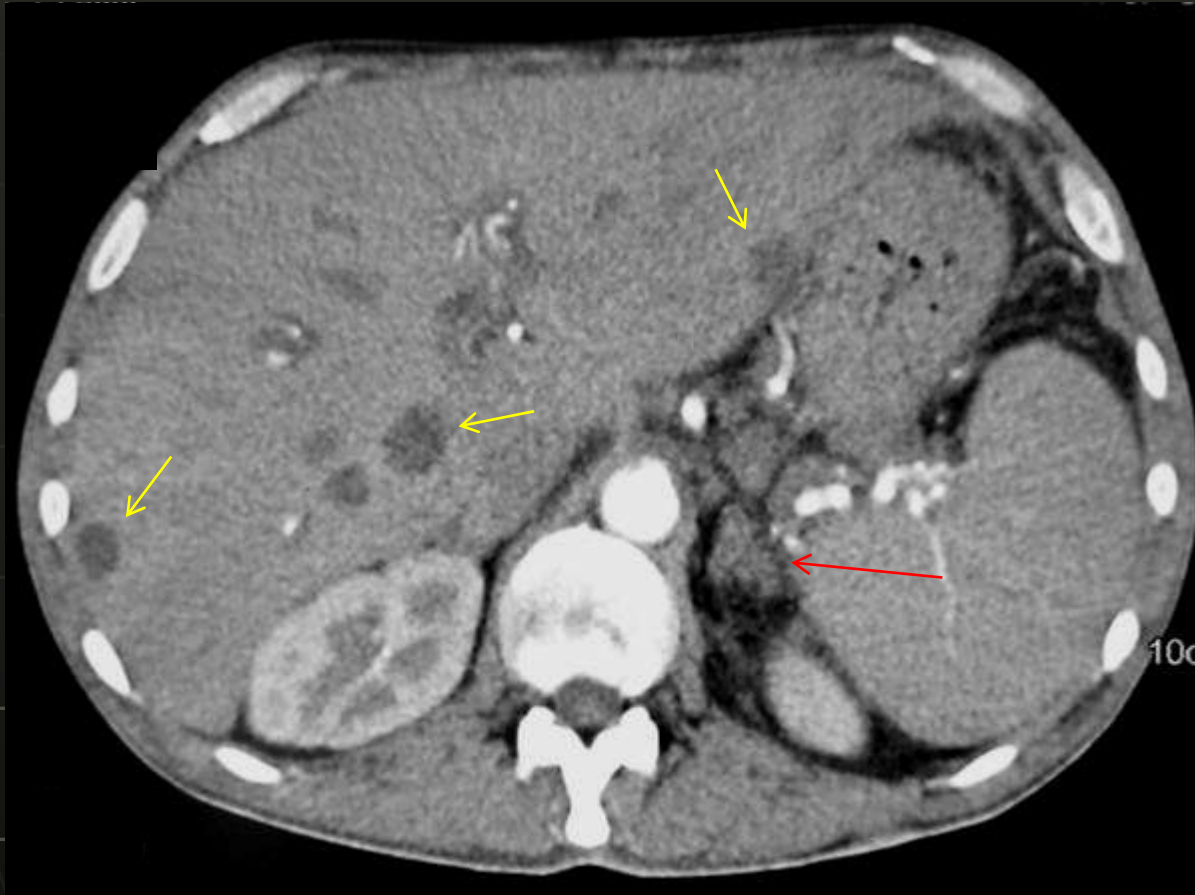


(Dívka s klin.zn. insuficience nadledvin,  
aplazie vpravo, hypoplazie vlevo)

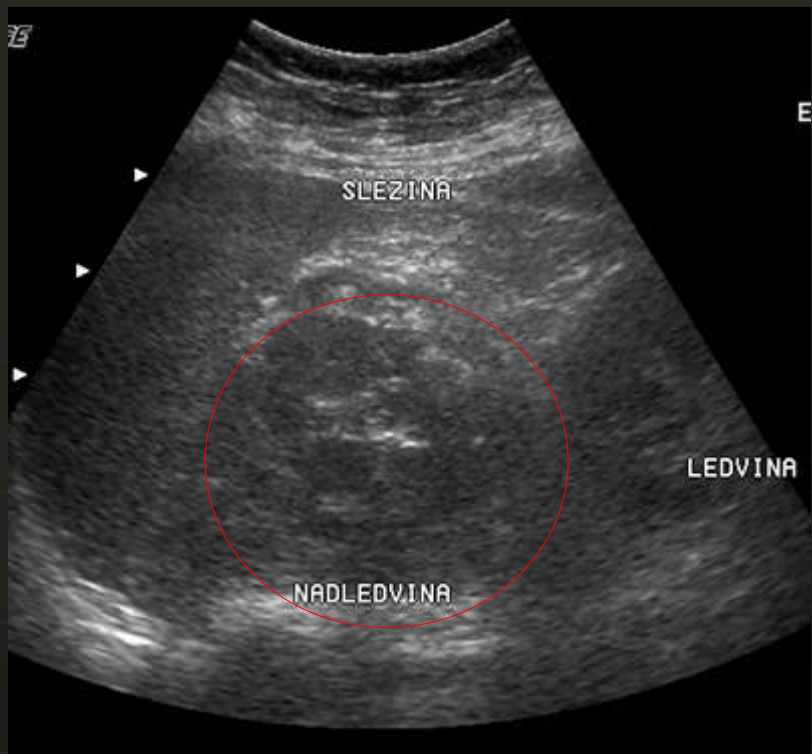
# Hyperplazie



# Septická aktivace

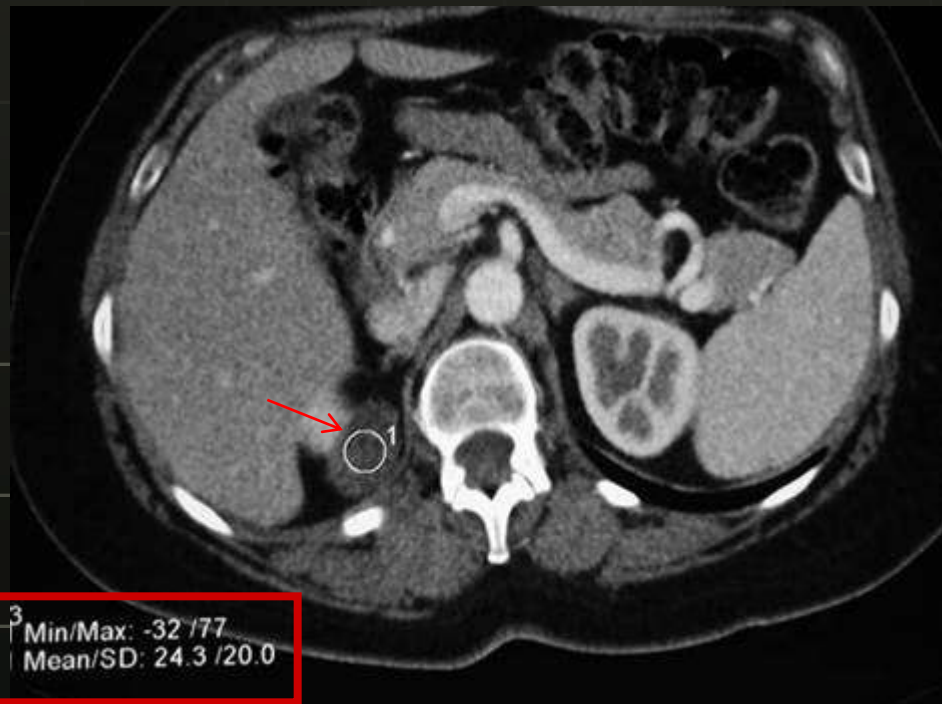

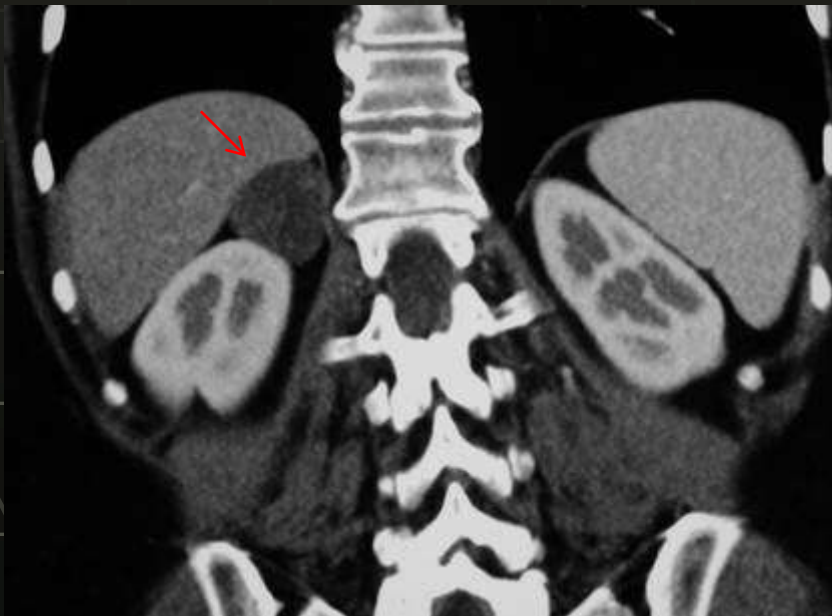
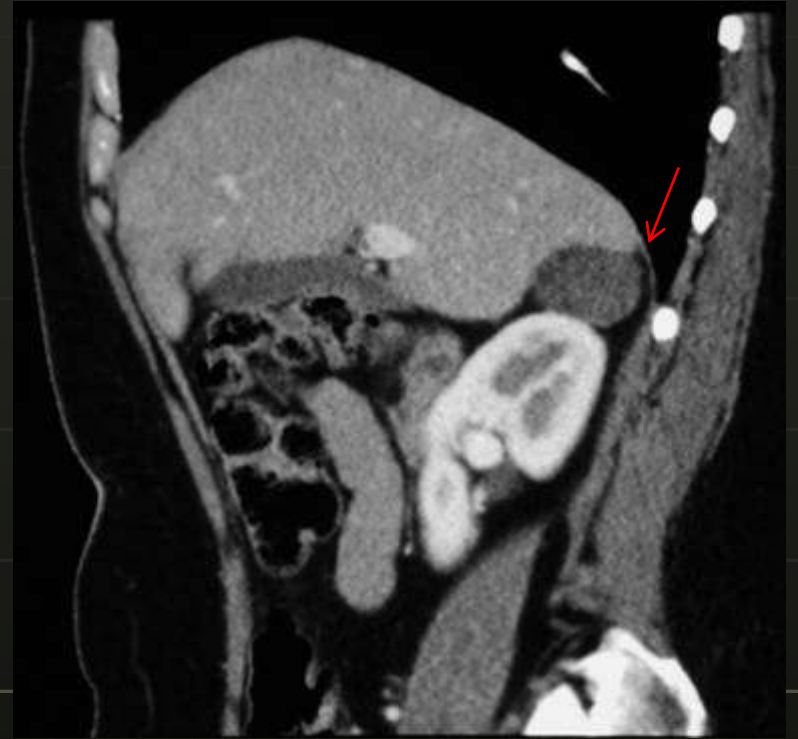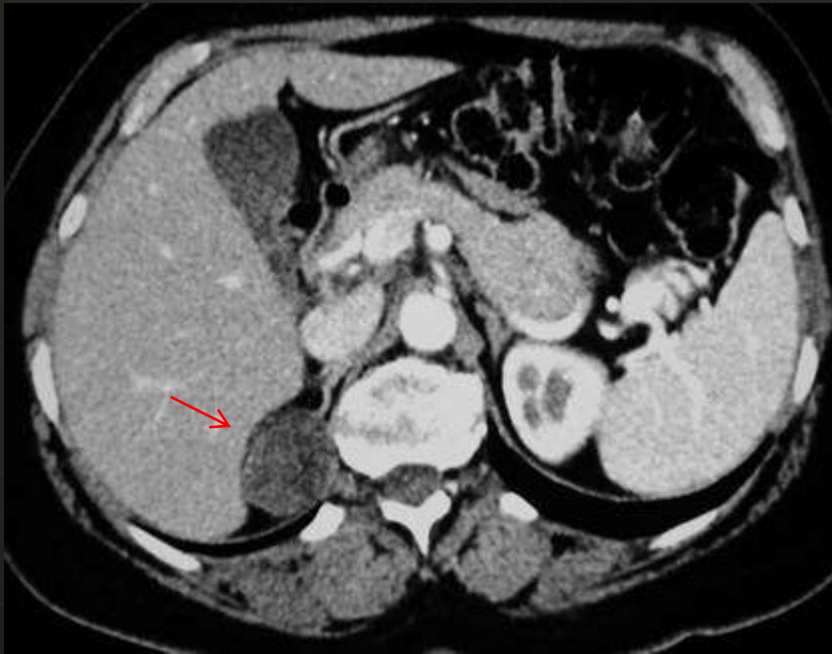
- zvětšení nadledvin
- mnohočetné jaterní abscesy

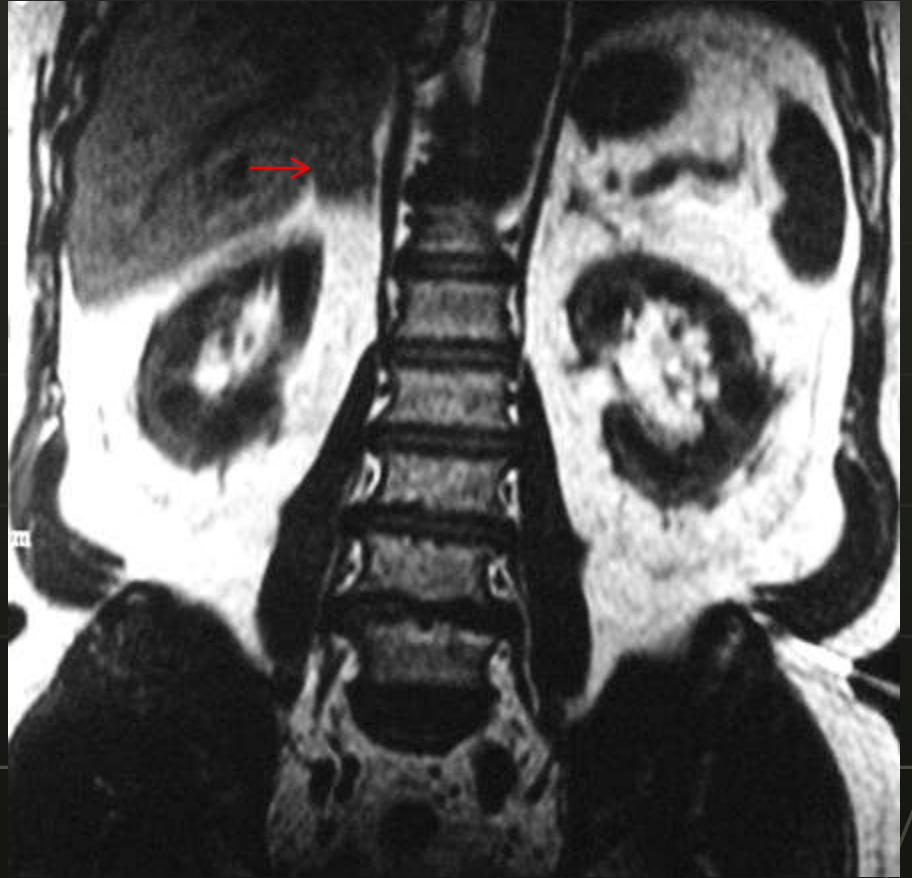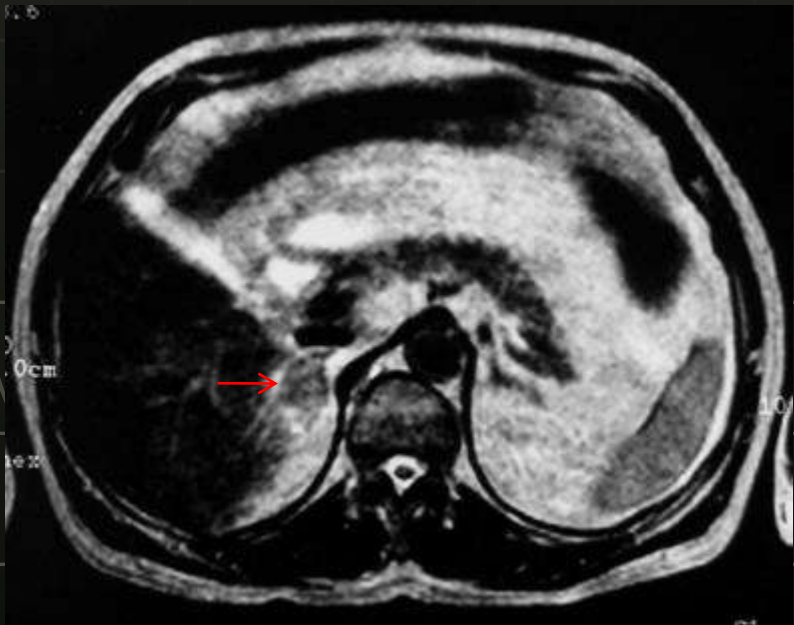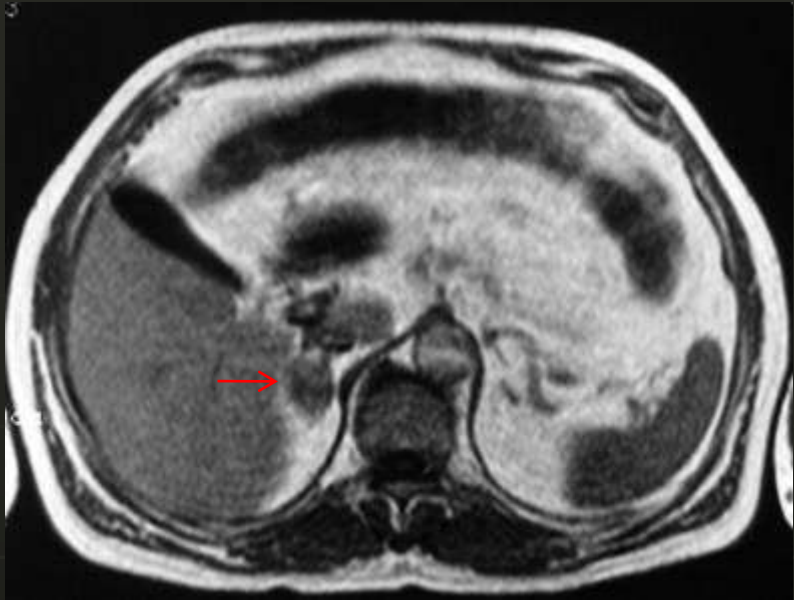


# Adenomy

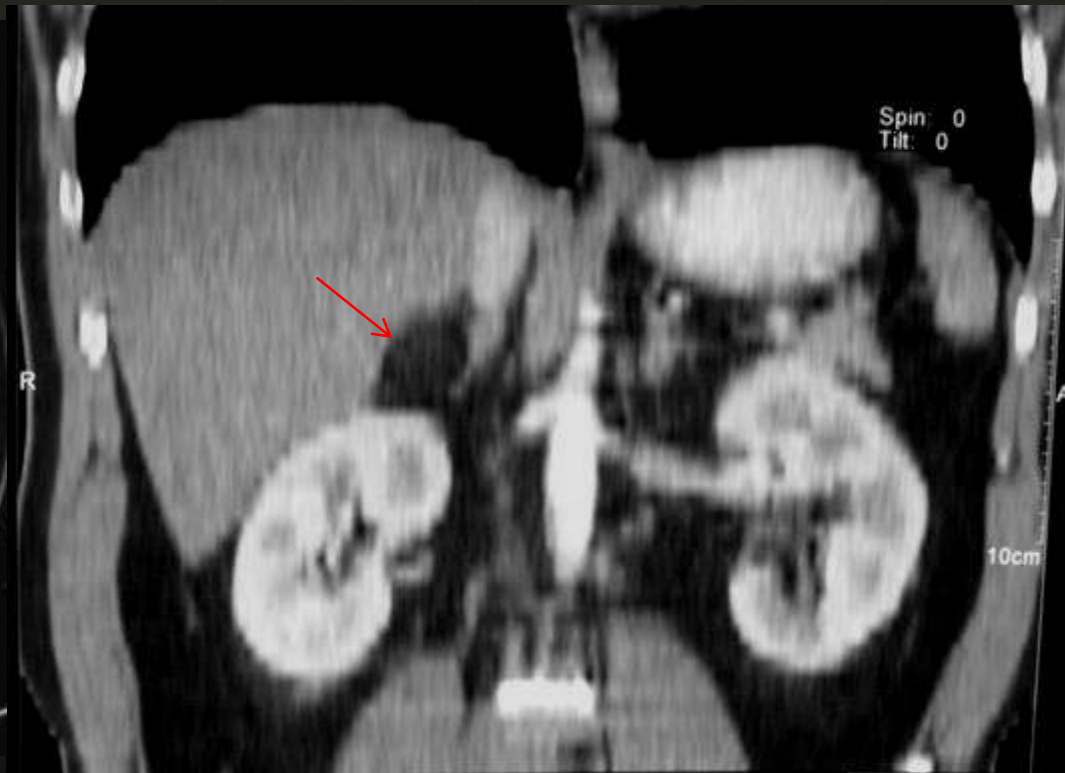
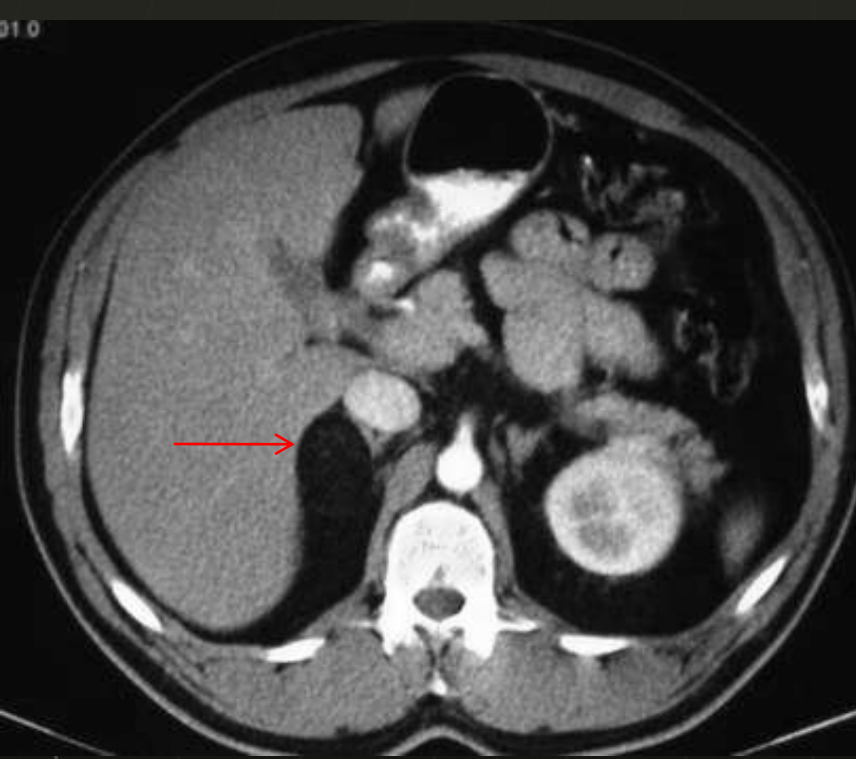
Nízká denzita na CT - obsah lipidů





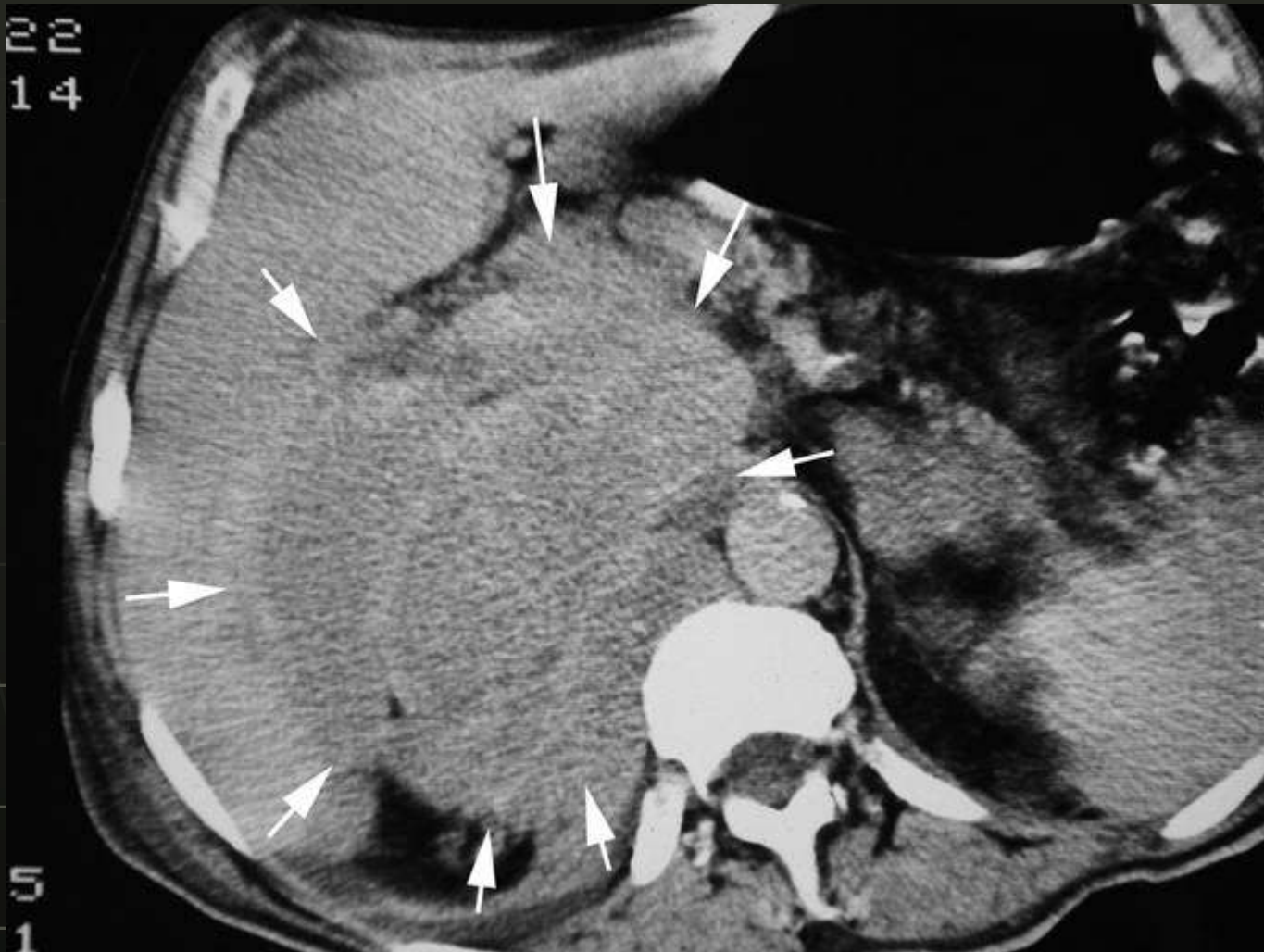


# Myelolipom

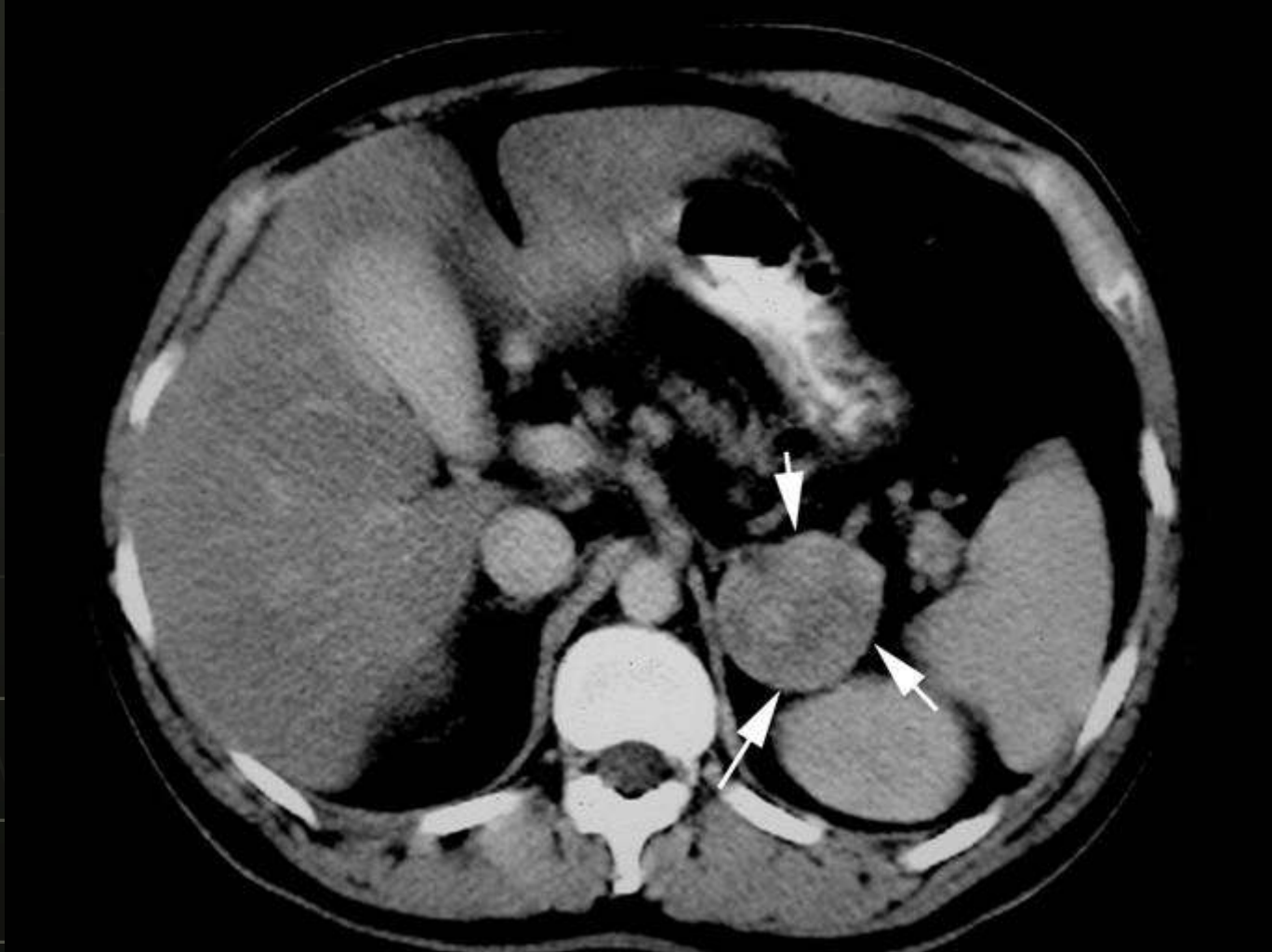


Obsahuje tuk a buňky kostní dřeně - nízká densita podobná tukové tkáni

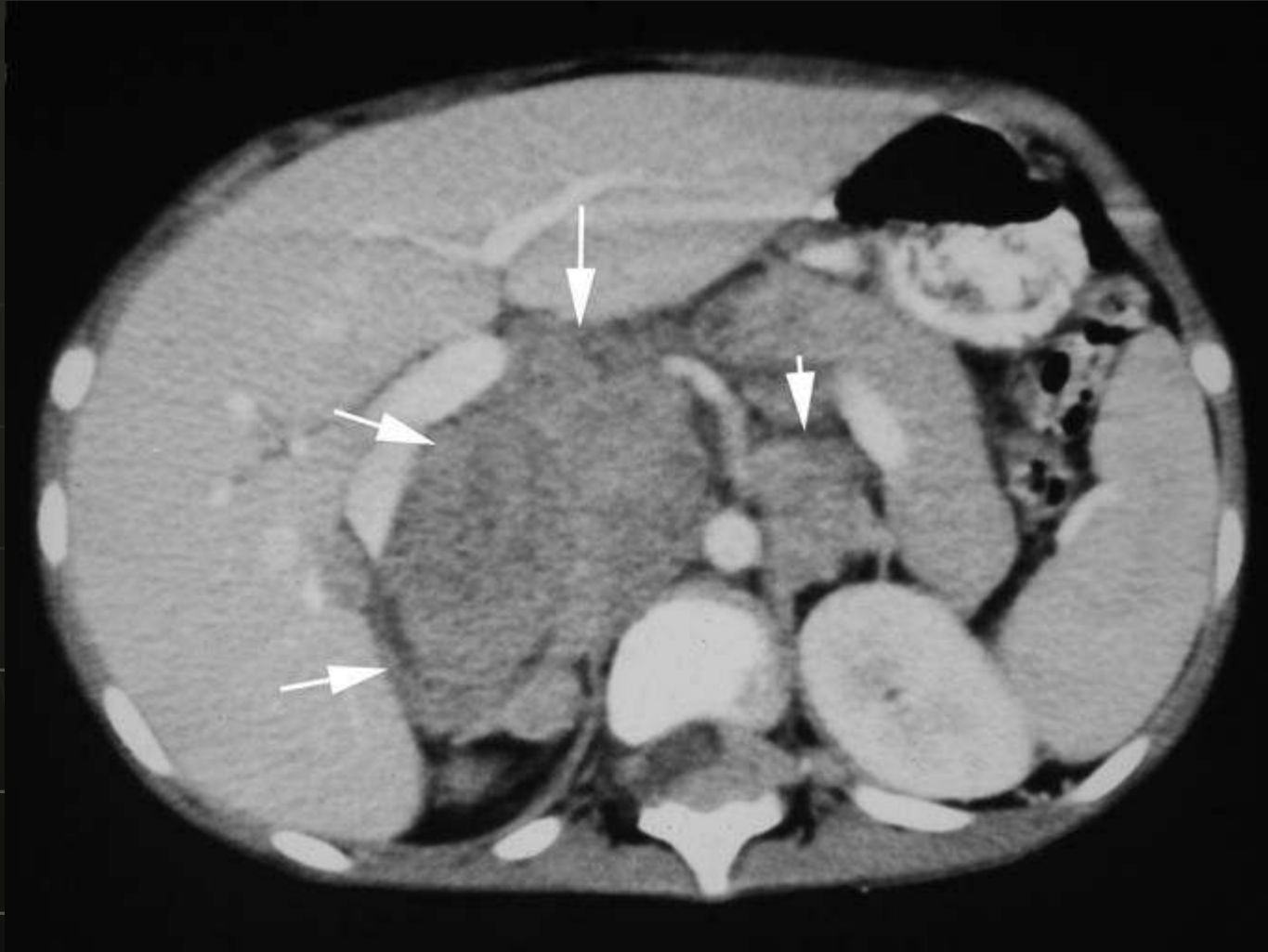# Karcinom



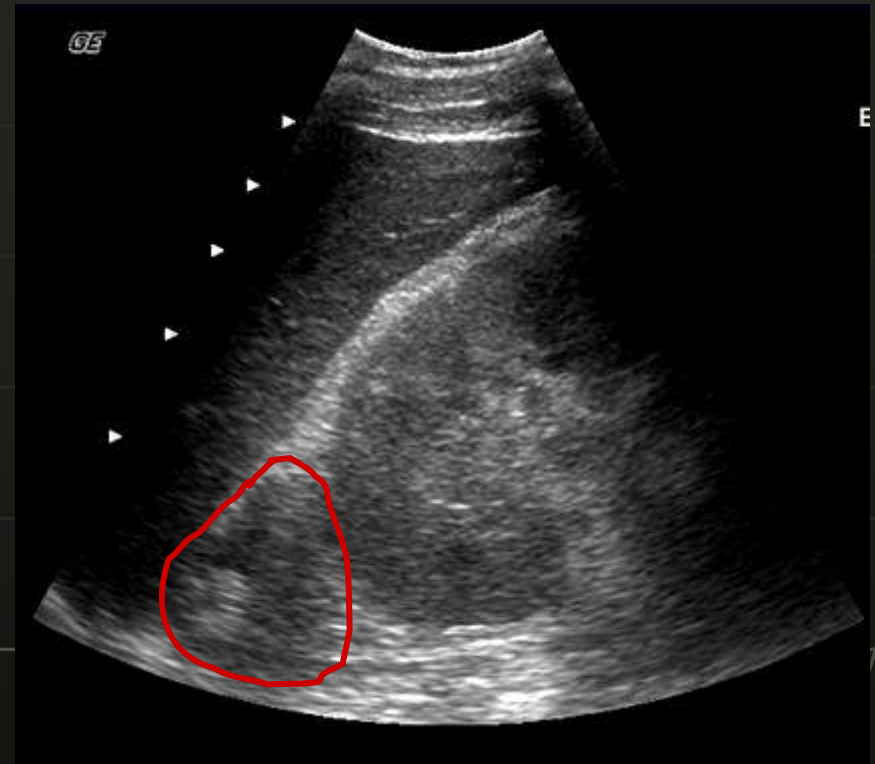
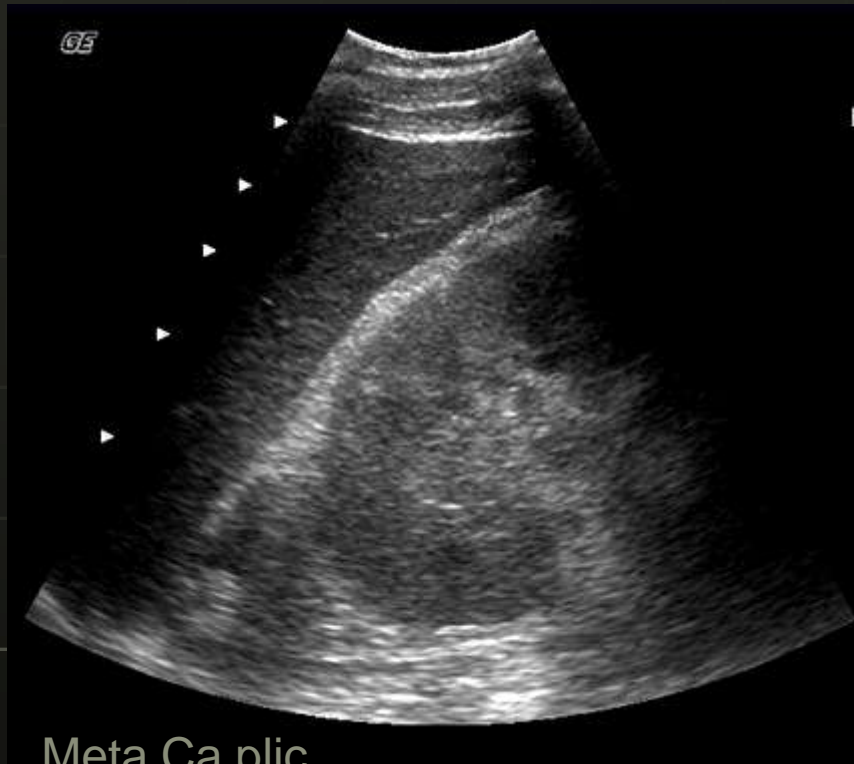
# Feochromocytom

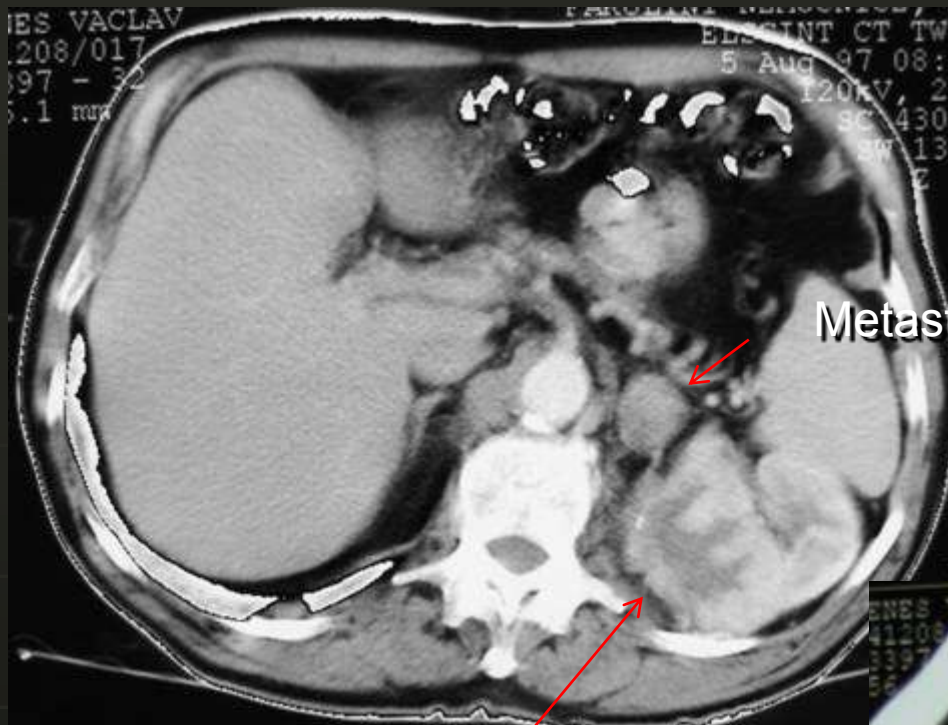


# Neuroblastom



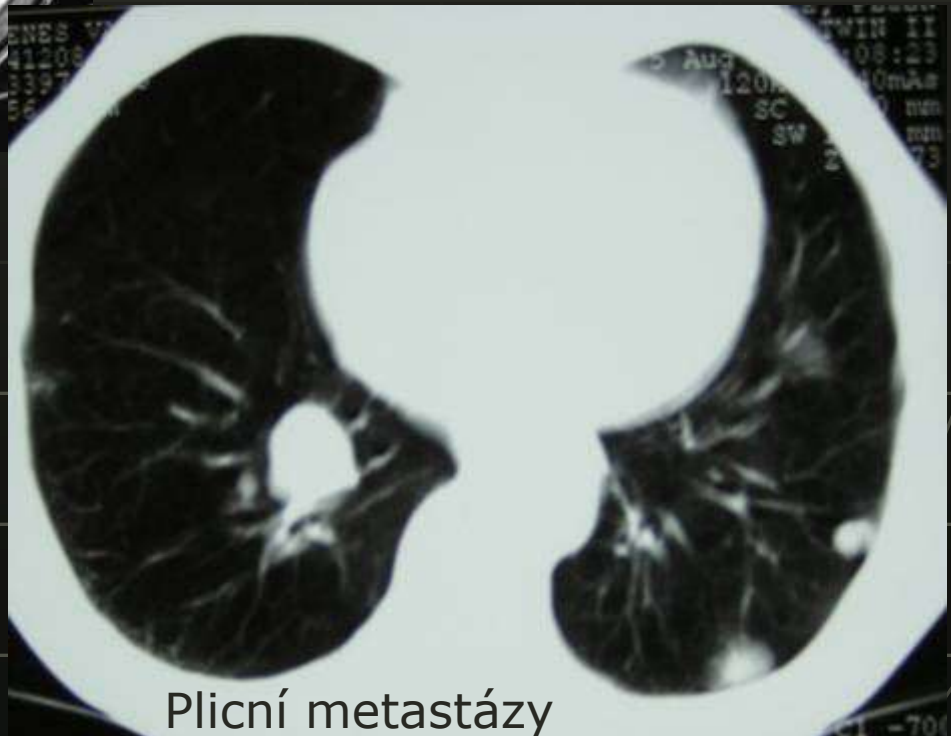
# Metastázy





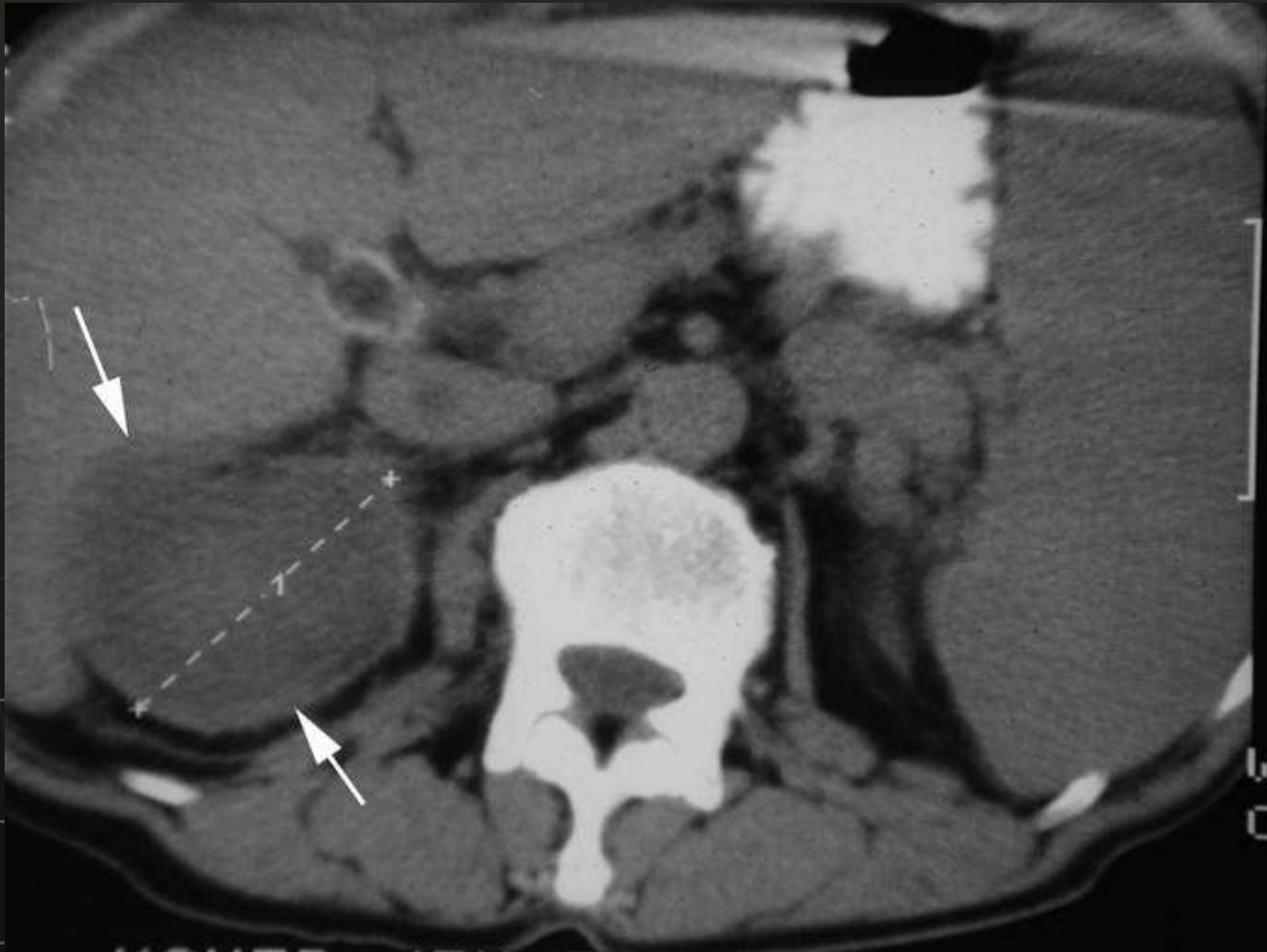Metastáza Ca levé ledviny

Primární tumor levé ledviny



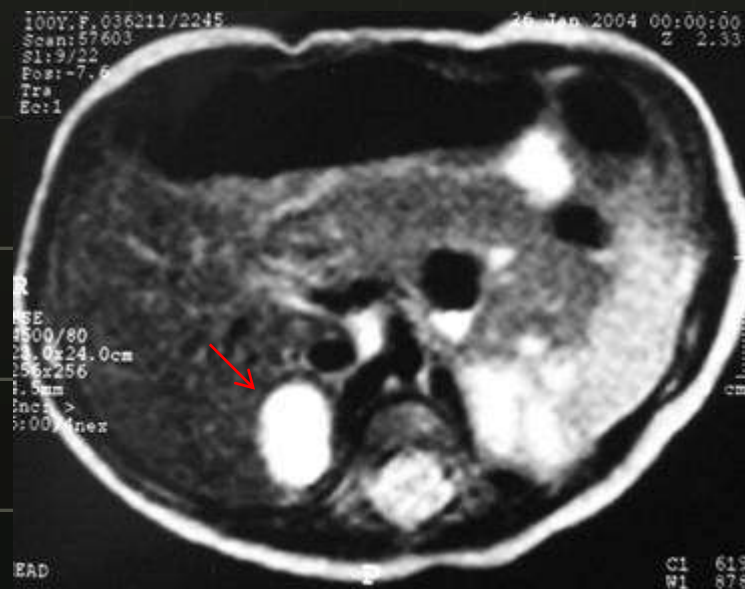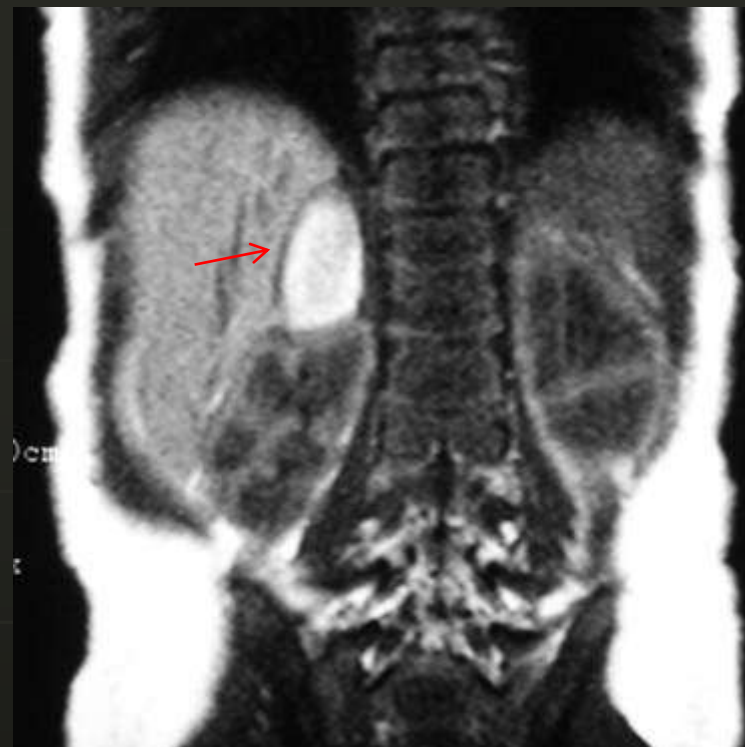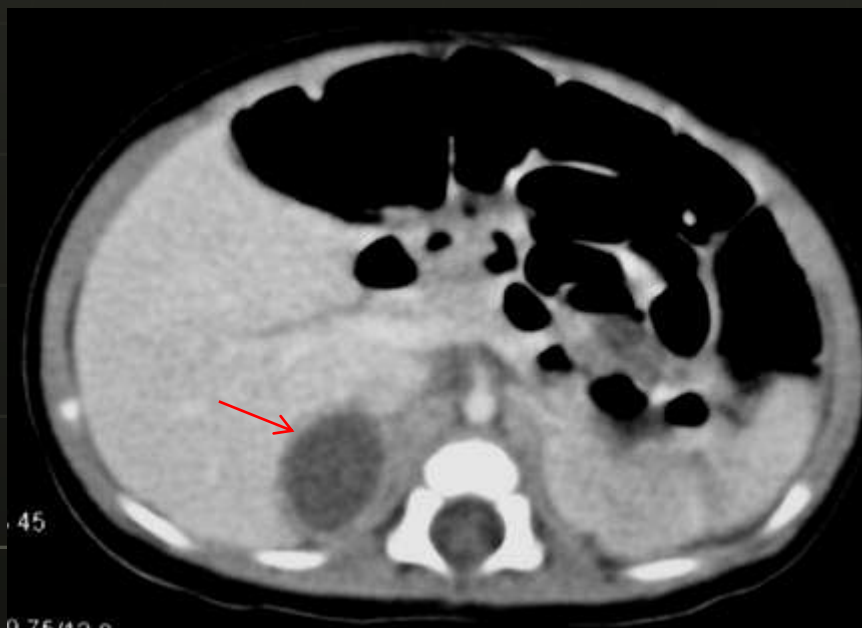
Plicní metastázy

# Krvácení



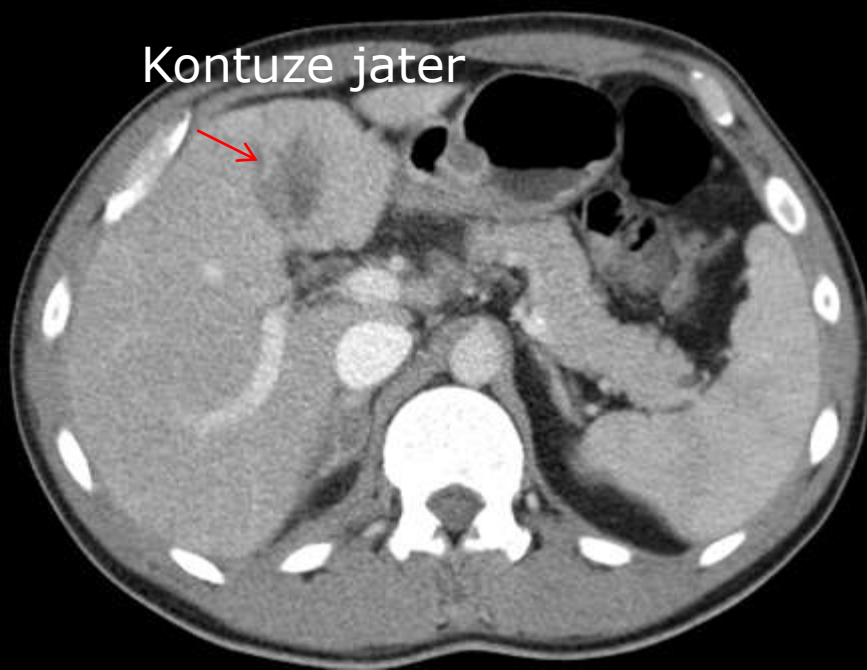
Vysoká denzita - přítomnost koagul

# Posthemorhagická pseudocysta



MR - vysoká intenzita v T1 i T2 v.o. -  
přítomnoe methemoglobinu

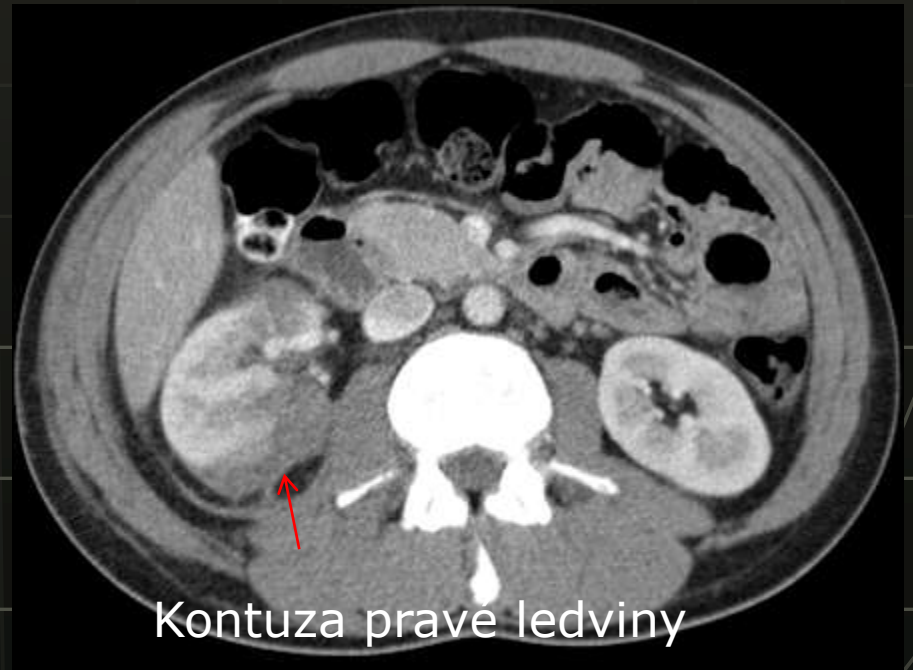
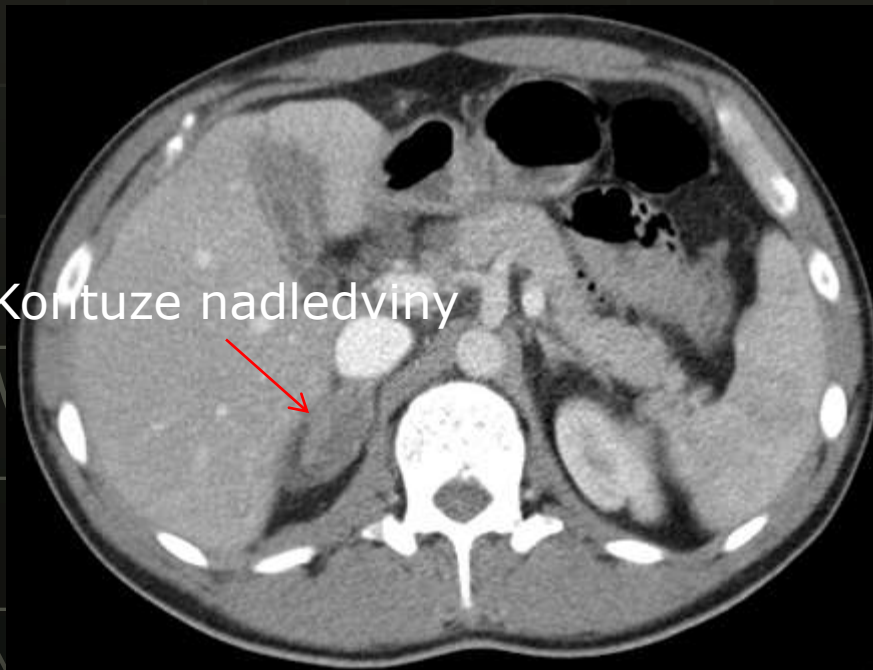
Kontuze jater



# Kontuze

Zvětšení nadledviny a zvýšení  
denzity při prokrvácení

Kontuze nadledviny



Kontuza pravé ledviny

# Kalcifikace po TBC (klinicky Addisonova choroba)

